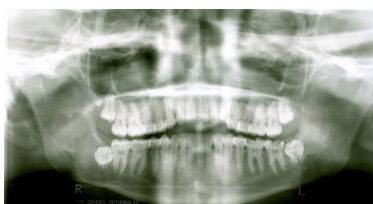

Case description

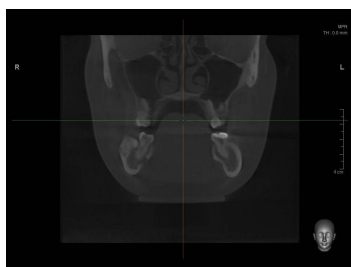
Eine **17-jährige Patientin** kommt aufgrund eines anhaltenden Druckschmerzes im Kieferbereich zu Ihnen in die Praxis.

Imagery



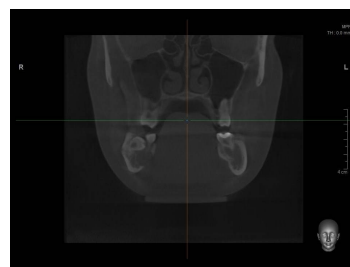
Bildgebung - OPAN präoperativ

Bildgebung präoperativ - OPAN



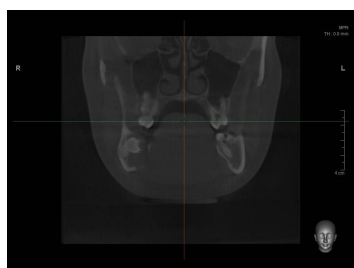
Bildgebung - CT koronar präoperativ

Bildgebung präoperativ - CT - koronar 1



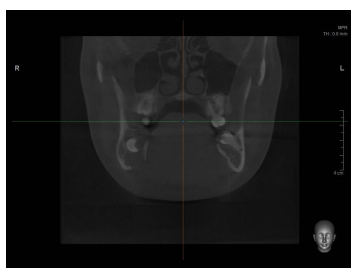
Bildgebung - CT koronar präoperativ

Bildgebung präoperativ - CT - koronar 2



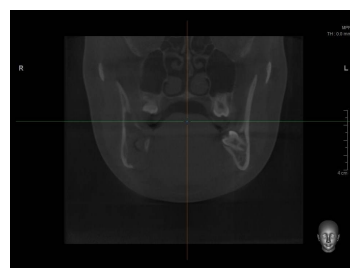
Bildgebung - CT koronar präoperativ

Bildgebung präoperativ - CT - koronar 3



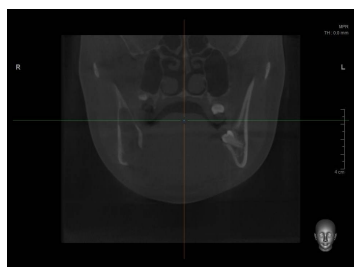
Bildgebung - CT koronar präoperativ

Bildgebung präoperativ - CT - koronar 4



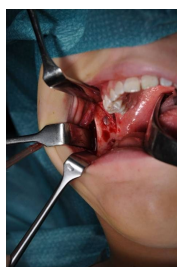Bildgebung - CT koronar präoperativ

Bildgebung präoperativ - CT - koronar 5



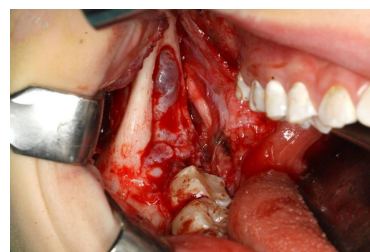
Bildgebung - CT koronar präoperativ

Bildgebung präoperativ - CT - koronar 6



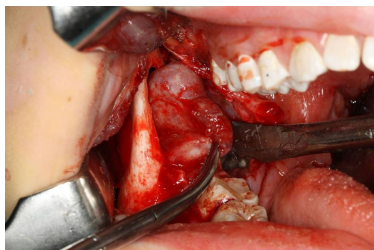Makroskopie - intraoperativ

Intraoperativ - Intraop 1



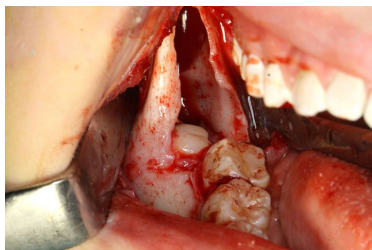
Makroskopie - intraoperativ

Intraoperativ - Intraop 2



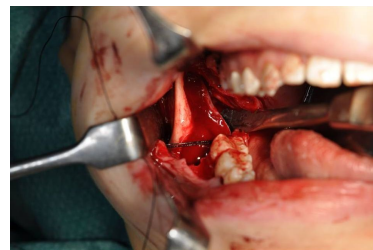
Makroskopie - intraoperativ

Intraoperativ - Intraop 3



Makroskopie - intraoperativ

Intraoperativ - Intraop 4



Makroskopie - intraoperativ

Intraoperativ - Intraop 5

Questions about the case

1. Welche Frage stellen Sie bzgl. der speziellen Anamnese nicht?
 - A. Seit wann bestehen die Beschwerden?
 - B. Wo ist der Schmerz ungefähr lokalisiert?
 - C. Zu welcher Zeit besteht das Schmerzmaximum?
 - D. Wie stark ist der Schmerz - auf einer Skala von 1 bis 10?
 - E. Leiden Sie unter Stoffwechselerkrankungen?

2. Sie fertigen eine OPAN-Aufnahme an, da keine ältere Aufnahme vorhanden ist. Welcher Befund ist korrekt?
 - A. Zusätzliche Zahnlage im 1. Quadranten + ausgedehnte Aufhellung apikal des Zahnes 38
 - B. Ausgedehnte Aufhellung im rechten Kieferwinkel + zusätzlich Zahnanlage im 1. Quadranten
 - C. Kariöse Zerstörung des Zahnes 37 + Verschattung im Sinne einer Zyste im rechten Kieferwinkel
 - D. Apikale Aufhellung am Zahn 45 im Sinne einer radikulären Zyste + zusätzliche Zahnanlage im 1. Quadranten
 - E. Verschattete Kieferhöhlen im Sinne einer Sinusitis + ausgedehnte Verschattung im rechten Kieferwinkel

3. Welche Verdachtsdiagnose würden Sie stellen?
 - A. Follikuläre Zyste Zahn 48
 - B. Radikuläre Zyste Zahn 48
 - C. Keratozystischer odontogener Tumor (Keratozyste) Zahn 48
 - D. Parodontale Zyste Zahn 48
 - E. Laterale Parodontalzyste Zahn 48

4. Welche Therapie der Wahl würden Sie der Patientin vorschlagen?

- A. Osteotomie des Zahnes 48 mit Zystektomie mit anschließender Beckenkammosteoplastik
- B. Zystostomie der follikulären Zyste mit anschließender Osteotomie des Zahnes 38
- C. Osteotomie der zusätzlichen Zahnanlage und der Zähne 18, 28, 38 und 48
- D. Zystektomie mit anschließender kieferorthopädischen Einstellung der Zähne 18, 28, 38 und 48
- E. Operation nach Partsch I der follikulären Zyste Zahn 48

5. Welche Aussage zu Zysten ist nicht richtig?

- A. Bei einer follikulären Zyste liegt die Zahnkrone im Zystenlumen, die Zahnwurzeln liegen außerhalb.
- B. Eine Eruptionszyste ist eine Variante der follikulären Zyste. Therapeutisch sollte zunächst eine spontane Perforation abgewartet werden.
- C. Der keratozystischer odontogener Tumor (Keratozyste) zeichnet sich durch eine hohe Rezidivrate aus. Bei dem Gorlin-Goltz-Syndrom wird ein häufiges Auftreten des Tumors beobachtet.
- D. Ursache der radikulären Zyste ist ein pulpentoter Zahn. Die radikuläre Zyste ist der häufigste Typ der odontogenen Zysten.
- E. Die Nasopalatinusgangzyste und die Nasolabialzyste gehören zu den nicht-odontogenen Zysten. Sie sind beide röntgenologisch nicht zu erkennen.

Diagnosis of the case

Follikuläre odontogene Zyste Zahn 48.

Diagnosis - ICD10

Chapter	ICD-10	Diagnosis	In picture	Comment
XI. Krankheiten des Verdauungssystems	K09.0	Dentitionszyste	TBD	TBD

Correct answers to the questions

1. (E), 2. (B), 3. (A), 4. (A), 5. (E),

Questions about the case with comments