

Case description

Ein **37-jähriger Mann** stellt sich in der Notfallambulanz in Begleitung des Rettungsdienstes vor. Dieser wurde alarmiert, nachdem der Patient von einem Scharnier eines Landwirtschaft-Pflugs am rechten Unterarm getroffen wurde.

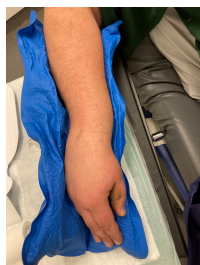Vorerkrankungen: arterielle Hypertonie.

Allergien: Latex.

Medikation: Olmesartan/Amlodipin 20mg/5mg 1-0-0.

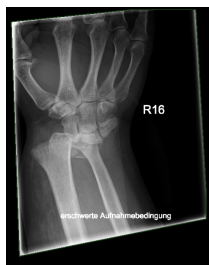Inspektion: Nach Abnahme der durch den Rettungsdienst provisorisch angebrachten Schienung präsentiert sich das unten dargestellte Bild.

Imagery



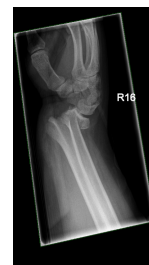Aufnahmebefund Notfallambulanz

Klinischer Befund



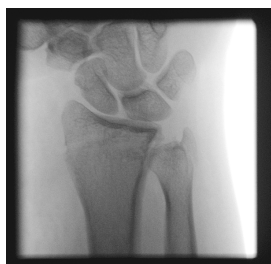Röntgen distaler Unterarm mit Handgelenk anterior/posterior rechts

Distaler Unterarm mit Handgelenk a.p. re(...)



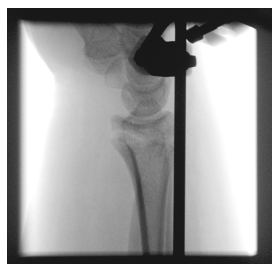Röntgen distaler Unterarm mit Handgelenk seitlich rechts

Distaler Unterarm mit Handgelenk seitlic(...)



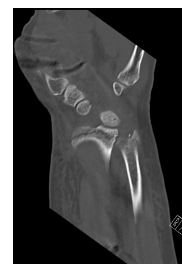Röntgen intraoperativ

roentgen-intraoperativ-ap



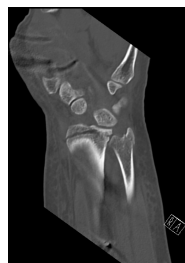Röntgen intraoperativ

roentgen-Intraoperativ-lateral



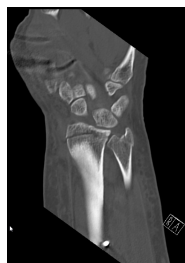CT Handgelenk anterior/posterior Schnitt 1

CT1



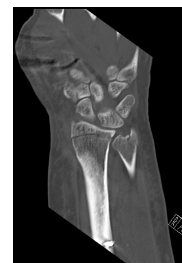CT Handgelenk anterior/posterior Schnitt 2

CT2



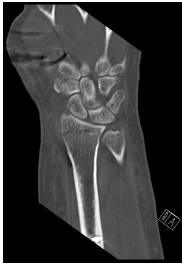CT Handgelenk anterior/posterior Schnitt 3

CT3



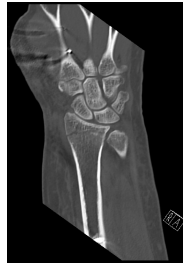CT Handgelenk anterior/posterior Schnitt 4

CT4



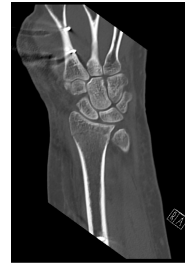CT Handgelenk anterior/posterior
Schnitt 5

CT5



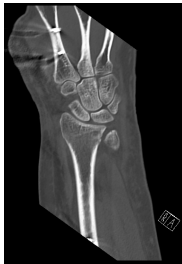CT Handgelenk anterior/posterior
Schnitt 6

CT6



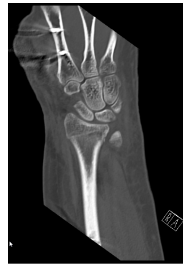CT Handgelenk anterior/posterior
Schnitt 7

CT7



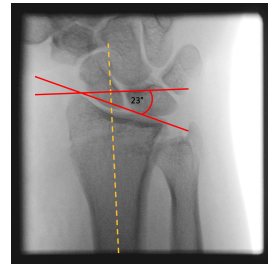
CT Handgelenk anterior/posterior
Schnitt 8

CT8



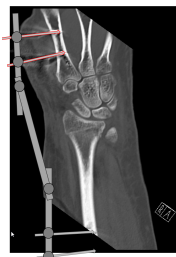CT Handgelenk anterior/posterior
Schnitt 9

CT9



Böhler Winkel von anterior/posterior

**Böhler Winkel von
anterior:posterior**



CT Handgelenk Fixateur externe
schematisch

**CT Handgelenk Fixateur
externe**

Questions about the case

1. Nach der Übergabe durch den Rettungsdienst reden Sie selbst mit dem Patienten. Dieser ist adäquat ansprechbar, bestätigt die Anamnese und berichtet deutliche Schmerzen zu empfinden.
 - A. Nach der körperlichen Untersuchung und Anamnese schicken Sie den Patienten direkt in den Operationsaal.
 - B. Da keine offene Verletzung sichtbar ist, muss keine Operation erfolgen. Der Arm sollte daher erneut geschient werden und der Patient sollte Schmerzmittel erhalten.
 - C. Sie veranlassen eine Röntgen-Untersuchung. Außerdem sollte eine zügige Schmerztherapie eingeleitet werden.
 - D. Eine MRT-Untersuchung sollte zügig zur Beurteilung der Weichteile eingeleitet werden.
 - E. Sie denken aufgrund der Schwellung an einen Infekt und ordnen eine Blutentnahme zur Bestimmung der Entzündungs-Parameter ein (kleines Blutbild + CRP).

2. Nach Beendigung der Anamnese und körperlichen Untersuchung ordnen Sie ein Röntgenbild an.
 - A. Hand rechts anterior-posterior
 - B. Proximaler Unterarm mit Ellenbogengelenk in 2 Ebenen (anterior-posterior, seitlich)
 - C. Handgelenk links in 2 Ebenen (anterior-posterior, seitlich)
 - D. Distaler Unterarm rechts mit Handgelenk in 2 Ebenen (anterior-posterior, seitlich)
 - E. Arm rechts in 2 Ebenen (anterior-posterior, seitlich)

3. Die durchgeführte Röntgen-Untersuchung zeigt den in der Abbildung dargestellten Befund.
- A. Man erkennt eindeutig eine proximale Unterarmfraktur im Diaphysenbereich (kombinierte Fraktur der Ulna und des Radius)
 - B. Die Röntgenaufnahmen zeigen eine kaum dislozierte distale Radiusfraktur. Aufgrund des Alters ist jedoch eine operative Therapie indiziert.
 - C. Die Röntgenbilder zeigen eine grob dislozierte distale Luxationsfraktur des Handgelenks mit sichtbar frakturiertem Radius.
 - D. Es zeigt sich eine grob dislozierte distale Ulnafraktur.
 - E. Es ist eine normale Stellung der Unterarmknochen zu sehen. Eine entzündliche Ursache der Schwellung sollte nun doch abgeklärt werden.
4. Sie leiten weitere Schritte ein.
- A. Es sollte zunächst ein Abschwellen abgewartet werden. Eine Reposition oder eine operative Korrektur ist anschließend im Verlauf indiziert.
 - B. Eine operative Therapie zur Reposition und Fixierung mittels Fixateur externe bietet eine mögliche Therapieoption.
 - C. Eine Gipsanlage ist in diesem Fall nicht ausreichend. Eine operative Korrektur ist erforderlich.
 - D. Die operative Versorgung kann gegebenenfalls zweizeitig erfolgen, zunächst mit Fixateur externe und anschließend beispielsweise mittels Plattenosteosynthese.
 - E. Eine operative Therapie mittels Platten-/Schraubenosteosynthese stellt eine Therapieoption dar.

-
5. Der Patient wird noch am selben Abend notfallmäßig operiert. Intraoperativ entscheidet sich der Operateur zur Anlage eines Fixateur externe (siehe Abbildung).
- A. Im intraoperativen Röntgenbild mit anterior/posterior Strahlengang beträgt der Böhler-Winkel nach Wiederherstellung 90° (normal).
 - B. Im postoperativen CT (CT Schnitt 9) erkennt man eine alte mit Schrauben versorgte MHK 2 Fraktur
 - C. Die Röntgenaufnahmen, sowie das postoperative CT zeigen eine zusätzlich bestehende Fraktur des Processus styloideus ulnae (PSU).
 - D. Vor allem im CT zeigt sich eine begleitende Scaphoidfraktur, die jedoch kaum disloziert ist und daher nicht versorgt werden musste.
 - E. Die Fraktur kann als eine 23A1 distale Radiusfraktur nach der AO-Klassifikation bezeichnet werden.

Diagnosis of the case

Grob dislozierte distale Radiusfraktur rechts (A3)

Diagnosis - ICD10

Chapter	ICD-10	Diagnosis	In picture	Comment
XIX. Verletzungen, Vergiftungen und bestimmte andere Folgen äußerer Ursachen	S52.50	Distale Radiusfraktur	TBD	TBD

Correct answers to the questions

1. (C), 2. (D), 3. (C), 4. (A), 5. (C),

Questions about the case with comments

- A. Auch wenn eine Operation ggf. sinnvoll erscheint sollte die Diagnostik zunächst fortgeführt werden.
 - B. Eine geschlossene Verletzung kann auch eine Operationsindikation darstellen. Wichtig ist zunächst die weitere Diagnostik mittels Bildgebung. Eine zügige Schmerztherapie ist jedoch trotzdem ein richtiger Ansatz.
 - C. Super! Bei hochgradigem Verdacht auf eine Fraktur (sichtbare Achsfehlstellung) ist eine Röntgenuntersuchung zur Diagnosesicherung einzuleiten.
 - D. Ein MRT kann als zusätzliche Diagnostik eingesetzt werden um Weichteile und nicht-knöchernen Strukturen besser beurteilen zu können. In diesem Fall ist jedoch primär eine andere bildgebende Technik sinnvoller.
 - E. In diesem Fall und aufgrund des Traumamechanismus ist eine Entzündung unwahrscheinlich. Viel eher besteht hier der hochgradige Verdacht auf eine Fraktur.
-
- A. Zur Beurteilung einer zweidimensionalen Bildgebungsmethode wie dem Röntgen werden fast immer 2 Ebenen benötigt. Anterior-posterior bezieht sich auf den Strahlengang einer Ebene, der von vorne nach hinten (im Gegensatz zu posterior-anterior) verläuft. Auch sind die Beschwerden eher proximaler gelegen.
 - B. Diese Untersuchung wäre beispielsweise bei einem druckschmerzhaften Radiusköpfchen bei eingeschränkter Ellenbogenbeweglichkeit denkbar, hier sind die Beschwerden jedoch weiter distal.
 - C. Fast richtig! Ein Handgelenk in 2 Ebenen oder auch ein distaler Unterarm mit Handgelenk in 2 Ebenen wären denkbare Optionen. Hier ist jedoch die falsche Seite benannt.
 - D. Richtig! Ggf. wäre bereits ein Handgelenk in 2 Ebenen ausreichend.
 - E. Zur Reduktion der Strahlenbelastung sollte die Auswahl der Lokalisation der Röntgenuntersuchung auf ein Minimum der Beschwerdelokalisation beschränkt werden. Die Beschwerden sind in diesem Fall nicht im gesamten Arm erhoben worden.

- A. Leider nein.
- B. Leider nein. Die Fraktur zeigt sich deutlich disloziert.
- C. Richtig! Dabei zeigt sich das distale Fragment nicht nur verkippt sondern auch deutlich zur Seite verschoben.
- D. Leider nein! Die Ulna ist nicht betroffen.
- E. Nein. Das Röntgenbild zeigt klar eine Frakturierung eines Unterarmknochens.
- A. Richtig, die ist die Falschaussage! Bei einer so deutlichen Fehlstellung ist eine sofortige Korrekturoperation indiziert.
- B. Richtig! Die Versorgung mittels Plattenosteosynthese kann je nach intraoperativem Befund eine Option darstellen.
- C. Richtig!
- D. Richtig! Bei hochakuten Traumata mit deutlicher Weichteilreaktion/Schwellung ist eine initiale Fixateur externe Anlage und anschließender Verfahrenswechsel nach konsolidiertem Weichteilstatus häufig sinnvoll.
- E. Richtig! Die Versorgung mittels Plattenosteosynthese kann je nach intraoperativem Befund eine Option darstellen.
- A. Der Böhlerwinkel bezeichnet den Neigungswinkel der bei Reposition angestrebt werden sollte um bleibende Schäden und eine Bewegungseinschränkung im Handgelenk zu vermeiden. Im anterior/posterior Strahlengang beträgt er 20-25° (Verkipfung nach ulnar). Im seitlichen Strahlengang 10-15° (Verkipfung nach palmar).
- B. Leider nein. Zu sehen sind die Pins des Fixateur externe.
- C. Richtig! Eine Abrissverletzung des PSU wird in ungefähr der Hälfte aller distalen Radiusfrakturen als Begleitverletzung gefunden. Diese muss nicht immer osteosynthetisch versorgt werden.
- D. Im Bereich des Scaphoid ist keine Fraktur zu erkennen.
- E. Leider nein. Die Klassifikation bezieht sich auf die Unterarmfrakturen (Lokalisation 23). Die Fraktur ist zwar extraartikulär (A) und nicht partiell- (B) oder intraartikulär (C). Es handelt sich jedoch nicht um eine isolierte Ulnafraktur bei intaktem Radius (A1), sondern um eine mehrfragmentäre Radiusfraktur (A3).