

Case description

Ein **84 Jahre alter Mann** erscheint in der Notfallambulanz. Er berichtet am vergangenen Samstag (vor fünf Tagen) bei seinem täglichen Spaziergang plötzlich ein Stechen in der rechten Wade verspürt zu haben. Er habe sich nur mühsam nach Hause schleppen können und sich den Abend geschont. Aufgrund einer Augenoperation Anfang der Woche sei er nicht zum Arzt gegangen, da er diese Operation schon sehr lange herbei sehnte und den Termin nicht gefährden wollte. Der Schmerz sei zwar etwas besser geworden, das Laufen sei jedoch noch schmerzhaft. Da der Unterschenkel seit Anfang der Woche jedoch progredient anschwellen würde und er eine Verfärbung bemerkt habe, sei er nun doch in die Notaufnahme gegangen.

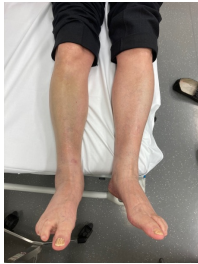Vorerkrankungen: Der Patient berichtet von einer Herzkrankheit mit Stent-Einlage, sowie von einer Neurodermitis

Allergien: keine

Medikation: ASS 100 und weitere nicht nennbare Herzmedikation

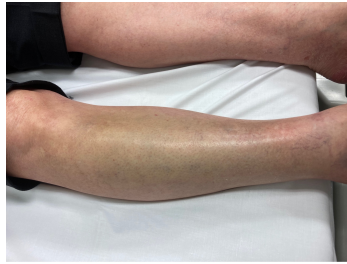
Bei Betrachtung der Unterschenkel zeigt sich folgender klinischer Befund:

Imagery



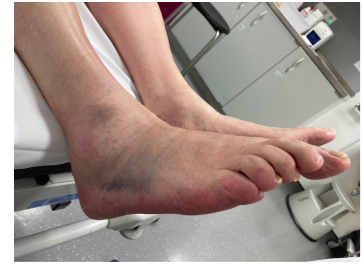Inspektionsbefund 1 Untere Extremitäten

Klinisches Bild 1 Unterschenkel



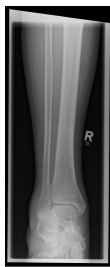Inspektionsbefund 2 Unterschenkel rechts

Klinisches Bild 2 Unterschenkel rechts



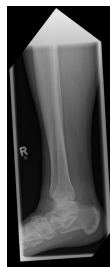Inspektionsbefund 3 Fuß rechts

Klinisches Bild 3 Fuß rechts



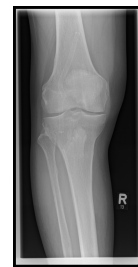Röntgen distaler Unterschenkel mit OSG rechts anterior/posterior

Röntgen distaler Unterschenkel mit OSG(...)



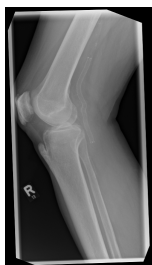Röntgen distaler Unterschenkel mit OSG rechts seitlich

Röntgen distaler Unterschenkel mit OSG(...)



Röntgen proximaler Unterschenkel mit Knie rechts anterior/posterior

Röntgen proximaler Unterschenkel mit Kn(...)



Röntgen proximaler Unterschenkel mit Knie rechts seitlich

Röntgen proximaler Unterschenkel mit Kn(...)

Questions about the case

1. Sie untersuchen die untere Extremität und fangen mit dem rechten Knie an. Der Befund zeigt keine Auffälligkeiten.
 - A. Der Lachman-Test wird in 90° Flexions-Stellung durchgeführt und dient der Beurteilung des vorderen Kreuzbandes (VKB).
 - B. Eine nach proximal abgewichene Patella kann als Hinweis für eine Quadrizepssehnen-Ruptur gesehen werden.
 - C. Ein Bewegungsumfang von 5-0-130° (Extensions/Flexions) spricht für eine signifikante Einschränkung der Extensionsfähigkeit im Kniegelenk.
 - D. Eine Aufklappbarkeit des Kniegelenks bei Varusstress deutet auf eine Schädigung der Innenbänder hin.
 - E. Der Apley-Grinding-Test stellt neben dem Steinmann-I-Test eine Methode zur Beurteilung der Menisken dar. Hier erfolgt die Untersuchung in Bauchlage.

2. Nach der Untersuchung des Knies wenden Sie sich dem rechten Unterschenkel zu.
 - A. Eine Schwellung am Unterschenkel kann ein Hinweis auf eine Thrombose sein. Positive Meyer-, Payr- und Homann-Zeichen, sowie eine Überwärmung des Unterschenkels im Seitenvergleich können den Verdacht unterstützen.
 - B. Eine Schwellung des Unterschenkels mit Hämatom kann ein Hinweis auf eine Fraktur sein, eine Untersuchung (Frakturzeichen?) und ggf. eine Röntgendiagnostik können hilfreich sein.
 - C. Eine Schwellung des Unterschenkels kann durch einen Muskelfaserriss bedingt sein. Es kommt zur Einblutung in den Muskel und ist die Faszie mit betroffen, kann sich oberflächlich ein Hämatom darstellen.
 - D. Eine Schwellung des Unterschenkels kann durch eine entzündliche Genese bedingt sein. Der Patient sollte daher direkt eine MRT-Untersuchung erhalten.
 - E. Eine Schwellung des Unterschenkels kann durch eine internistische Erkrankung wie eine Herzinsuffizienz bedingt sein. Eine Erweiterung der Anamnese bzw. eine zusätzliche Diagnostik ggf. durch ein internistisches Konsil könnten bei Verdacht hilfreich sein.

3. Die Untersuchung des Unterschenkels liefert keinen signifikanten Verdacht auf eine Thrombose. Auch am Sprunggelenk zeigen sich keine Auffälligkeiten. Aufgrund des Hämatoms und des Alters des Patienten entscheiden Sie sich ein Röntgenbild anzufertigen.
- A. Es zeigt sich kein Hinweis für eine neu aufgetretene Frakturierung im Sprunggelenk oder im restlichen Bereich des abgebildeten Unterschenkels.
 - B. Neben einem Fersensport, zeigt sich ein Frakturspalt im dorsalen Bereich des Calcaneus.
 - C. Im anterior-posterior Strahlengang ist eine nicht dislozierte Weber-B-Fraktur zu erkennen.
 - D. Das Röntgenbild zeigt einen knöchernen Ausriss des Calcaneus passend zu einem Ausriss der Achillessehne.
 - E. In der seitlichen Projektion zeigt sich eine Schrägfraktur der Fibula.
4. Plötzlich erwähnt der Patient, dass er aufgrund einer pAVK vor ein paar Jahren eine langstreckige Intervention im Bereich der Kniekehle gehabt habe. Er berichtet, dass irgendein "Implantat-Dings" oder Stent dort eingesetzt wurde.
- A. In der seitlichen Projektion zeigt sich eine Fraktur der Patella.
 - B. In der seitlichen Abbildung ist eine starke Verknöcherung der Patellasehne im Bereich des Ansatzes an der Tuberositas tibiae, sowie präpatellar zu erkennen.
 - C. Es zeigt sich ein langstreckiger Stent der A. poplitea. Dieser weist im mittleren bis distalen Drittel einen Knick auf. Ein deutlicher Stent-Bruch ist nicht erkennbar.
 - D. Eine Gefäß(partial)ruptur im Bereich des hier dargestellten Stents könnte für die Beschwerden des Patienten verantwortlich sein.
 - E. Die Röntgenaufnahmen zeigen keinen Hinweis auf eine neu aufgetretene Fraktur.

Diagnosis of the case

Neben degenerativen Veränderungen (u.a. Ligamentossifikationen) im Röntgenbild besteht der Verdacht auf eine (Partial-)Ruptur im Bereich des A. poplitea Stents.

Diagnosis - ICD10

Chapter	ICD-10	Diagnosis	In picture	Comment
IX. Krankheiten des Kreislaufsystems	I73.9	Angiospasmus	TBD	TBD
XIII. Krankheiten des Muskel-Skelett-Systems und des Bindegewebes	M67.89	Bandossifikation	TBD	TBD

Correct answers to the questions

1. (E), 2. (D), 3. (A), 4. (A),

Questions about the case with comments

- A. Nicht ganz richtig. Der Lachman-Test dient zwar der Beurteilung des VKB, er wird jedoch in 20-30° Beugung durchgeführt. Mit einer Sensitivität von 90% ist er dem vorderen Schubladen-Test überlegen, teils dadurch, dass der Hebelarm der ischiokruralen Muskulatur an der Tibia minimiert wird und damit die Translation nach vorne weniger behindert wird.
- B. Fast richtig. Es ist jedoch die Patellasehne, bei einer Quadrizepssehnenruptur weicht die Patella eher nach distal ab.
- C. Der hier nach der Neutral-Null-Methode dargestellte Bewegungsumfang stellt einen Normalbefund dar. Vor allem weibliche Personen können hormonbedingt durch einen "laxeren" Bandapparat zu einer verstärkten Extension im Kniegelenk neigen. Daher sollte immer der Seitenvergleich betrachtet werden. Männer erreichen häufig nur die 0°.
- D. Leider nein. Bei Varusstress wird durch eine medial anliegende Hand im Kniegelenk und eine Bewegung des Unterschenkels nach medial eine laterale Aufklappbarkeit provoziert. Diese tritt vor allem bei einer Außenbandschädigung auf.
- E. Richtig. In Bauchlage und bei 90° flektiertem Knie wird eine Rotationsbewegung des Unterschenkels durchgeführt. Beschwerden bei Außenrotation können auf einen Schaden des Innenmeniskus, Beschwerden bei Innenrotation auf einen Schaden des Außenmeniskus hinweisen.

- A. Richtig! Positive Meyer- (Wadendruckschmerz betont medial), Payr- (Fußsohlendruckschmerz) und Homann-Zeichen (Schmerzen bei Dorsalextension des Fußes) können einen Verdacht erhärten. Anschließend sollten Risikofaktoren erfragt, der Wells-Score erhoben werden und ggf. eine sonografische Kontrolle und Blutentnahme erfolgen. Gesucht ist jedoch nach der Falschantwort.
- B. Richtig! Auch ohne mechanische Einwirkung von außen kann eine Fraktur entstehen. Ein Augenmerk sollte vor allem auf osteoporosebedingte pathologische Altersfrakturen gelegt werden. Gesucht ist jedoch nach der Falschantwort.
- C. Richtig! Differenzialdiagnostisch sollte an einen Muskelfaserriss (auch aufgrund der Anamnese mit dem plötzlichen Stechen ohne Trauma von außen) gedacht werden. Gesucht ist jedoch nach der Falschantwort.
- D. Korrekt, das ist die Falschaussage! Auch wenn eine Schwellung potentiell entzündlichen Ursprungs sein kann, deutet ein begleitendes Hämatom eher auf eine andere Ursache. Bevor eine MRT-Untersuchung indiziert ist sollten weitere diagnostische Schritte folgen und Differenzialdiagnosen ausgeschlossen werden.
- E. Richtig! Zusätzliche Symptome wie eine Dyspnoe oder auch die Dauermedikation eines Patienten kann einen Hinweis auf mögliche nicht genannte Vorerkrankungen sein. Gesucht ist jedoch nach der Falschantwort.
- A. Richtig!
- B. Leider nein. Es zeigt sich zwar ein kleiner Fersensporn als knöcherner Auswuchs des Fersenbeins im Bereich des Ansatzes der Plantaraponeurose, jedoch ist kein Frakturspalt im dorsalen Bereich des Calcaneus zu sehen. Jedoch zeigen sich auch leichte knöcherne Anbauten im Bereich des Achillessehnenansatzes.
- C. Leider nein.
- D. Auch wenn ein Ausriss im am calcaneären Ansatz der Achillessehne auf einen Ausriss dieser hinweisen kann ist in diesem Röntgenbild kein Ausriss zu erkennen.
- E. Leider nein. Potenzielle Linien sind auf eine Überlagerung der Tibia und Fibula zurückzuführen.

- A. Leider nein. Hier ist eine Verkalkung der ansetzenden/verlaufenden Sehnen zu erkennen. Aufgrund der progredienten Schwellung mit Hämatom, aufgrund des Ausschlusses einer Fraktur und aufgrund des auffälligen Befund mit Stent-Knick im Röntgenbild übererweisen Sie den Patienten in eine gefäßchirurgische Abteilung.
- B. Richtig! Gesucht ist jedoch die Falschantwort.
- C. Richtig! Gesucht ist jedoch nach der Falschaussage.
- D. Richtig, eine gefäßchirurgische Ursache ist nicht auszuschließen! Gesucht ist jedoch nach der Falschaussage.
- E. Richtig! Gesucht ist jedoch nach der Falschaussage.