

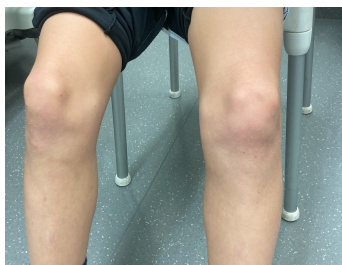Case description

Ein **11-jähriger Junge** stellt sich in Begleitung des Vaters in der Notaufnahme vor. Anamnestisch berichten die beiden, dass der Junge schon seit längerem linksseitige Knieschmerzen verspüren würde ohne dass ein Trauma erfolgt sei. Nun sei der Patient am Vortrag bei einem Fußballspiel auf das linke Knie gefallen und die Schmerzen hätten sich deutlich intensiviert. Das sonst gut wirksame Traumeel-Gel sei nun nicht mehr stark genug um die Schmerzen zu senken. Fieber oder weitere B-Symptomatik werden verneint.

Der Vater berichtet, dass sein Sohn ansonsten völlig gesund sei, keine Allergien bekannt sein und auch keine Medikation eingenommen wird.

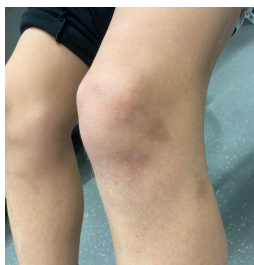Bei der klinischen Untersuchung sehen Sie den unten dargestellten Befund.

Imagery



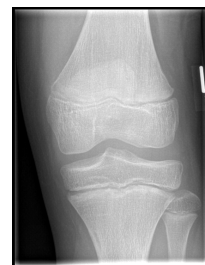Inspektion Knie im Seitenvergleich

**Inspektion Knie
Seitenvergleich**



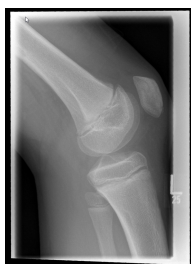Inspektion linkes Knie

Inspektion linkes Knie



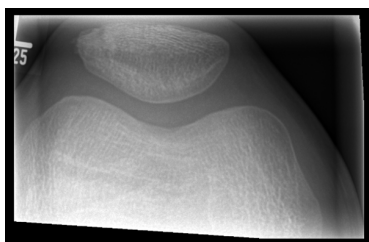
Röntgen 1 Knie links

**Röntgen Knie links
anterior:posterior**



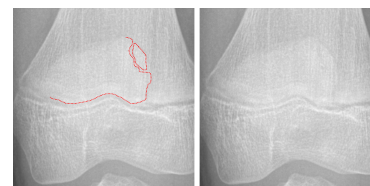
Röntgen 2 Knie links

**Röntgen Knie links
seitlich**



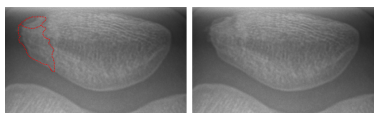
Röntgen 3 Patella links

**Röntgen Patella links
tangential**



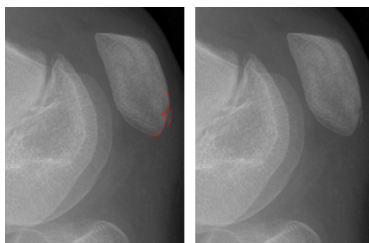
Hinweis auf Patellafraktur

Patellafraktur 1



Hinweis auf Patellafraktur

Patellafraktur 2



Hinweis auf Patellafraktur

Patellafraktur 3

Questions about the case

1. Sie untersuchen das linke Knie im Seitenvergleich mit dem rechten Knie.
 - A. Die Funktionsprüfung ergibt einen Bewegungsumfang von 0-0-140° (Extension/Flexion). Es besteht ein Hinweis auf eine deutlich eingeschränkte Extensions-Funktion. Um die genaue Ursache zu identifizieren bedarf es nun weiterer Diagnostik.
 - B. Ein infrapatellarer Druckschmerz, eine Schmerzintensivierung bei Extension und Bewegung und eine regelmäßige sportliche Betätigung können beim Ausschluss von Differenzialdiagnosen auf ein Patellaspitzenyndrom (Jumper's Knee) hinweisen.
 - C. Eine fehlende Aufklappbarkeit im medialen Kniegelenk spricht für eine Blockkade, die beispielsweise durch eine Fraktur, aber auch durch einen Korbhenkelriss (Meniskusläsion) hervorgerufen werden kann (Einklemmung des Meniskusanteils im Gelenkspalt).
 - D. Ein negativer Steinmann I Test schließt eine Meniskusschädigung aus.
 - E. Da die infrapatellare Schwellung nicht gerötet erscheint ist eine Entzündung auszuschließen.

2. Aufgrund des berichteten Sturzes und des klinischen Befundes führen sie ein Röntgenuntersuchung des linken Knies durch.
 - A. Es ist eine Röntgenaufnahme des linken Knies a.p. und seitlich, sowie der Patella tangential abgebildet.
 - B. Ein Verschluss des Wachstumsfugen im Kniebereich (Femur/Tibia) erfolgt im Alter zwischen 14 und 20 Jahren. Dabei schließt sich die Fuge des Femur später als die der Tibia.
 - C. Die sichtbare Verdichtungszone unter der tibialen Epiphysenfuge weist auf eine Stauchung im Sinne einer Epiphysenfugenverletzung (Aitken 0) hin.
 - D. Im Röntgenbild der Patella zeigt sich eine Inkongruenz im lateralen Bereich der Patella, die für eine nicht dislozierte Fraktur sprechen kann.
 - E. Auch in der seitlichen Projektion des Knies zeigt sich im Bereich der Patella ein kleines knöchernes Fragment, dass auf eine Patellafraktur hinweisen kann.

3. Sie diagnostizieren eine Patellalängsfraktur (siehe Bilder).

- A. Im Gegensatz zu Patellaquerfrakturen sind Patellalängsfrakturen sehr instabil. Eine operative Therapie ist daher indiziert.
- B. Operative Therapie der Wahl ist die Osteosynthese der Patella mittels eines speziellen Patellanagels.
- C. Aufgrund der nicht-dislozierten Fraktur sollte die Anlage einer Unterschenkelgipsschiene erfolgen. Nach einer Woche sollte eine Röntgenkontrolle erfolgen und nach Abschwellung der Weichteile ein zirkulärer Gips angelegt werden. Insgesamt erfolgt die Ruhigstellung für 6 Wochen.
- D. Da eine häufige Begleitverletzung der Kreuzbänder vorliegt werden Patellafrakturen immer operiert und die Kreuz- sowie die Seitenbänder überprüft.
- E. Da es sich um eine geschlossene, nicht-dislozierte Patella Längsfraktur handelt (A1 Fraktur) und die Streck-, sowie Beugefunktion erhalten ist, ist ein konservatives Therapieschema möglich.

4. Frakturen der Patella.

- A. Aufgrund des häufigen Gelenkverschleißes im Verlauf ist die Prognose einer konservativ therapierten Patellafraktur schlecht.
- B. Im Rahmen einer konservativen Therapie sollten Röntgenkontrollen erfolgen. Diese sollten frühestens nach 4 Wochen und abschließend nach 6 Wochen erfolgen, wenn eine Ruhigstellung abgeschlossen ist.
- C. Eine physiotherapeutische Behandlung sollte bei konservativem Procedere frühestens nach Beendigung der Ruhigstellung (nach 6 Wochen) erfolgen.
- D. Zur genauen Diagnostik einer Patellafraktur ist immer eine CT Bildgebung ergänzend zum Röntgenbild in 2 Ebenen notwendig.
- E. Eine Thromboseprophylaxe sollte bei Entlastung der unteren Extremität durchgeführt werden.

Diagnosis of the case

Nicht dislozierte Patellalängsfraktur links

Diagnosis - ICD10

Chapter	ICD-10	Diagnosis	In picture	Comment
XIII. Krankheiten des Muskel-Skelett-Systems und des Bindegewebes	M25.56	Akute Gonalgie	TBD	TBD
XIII. Krankheiten des Muskel-Skelett-Systems und des Bindegewebes	M76.5	Patellartendinitis	TBD	TBD
XIX. Verletzungen, Vergiftungen und bestimmte andere Folgen äußerer Ursachen	S82.0	Kniescheibenbruch	TBD	TBD

Correct answers to the questions

1. (B), 2. (C), 3. (E), 4. (E),

Questions about the case with comments

- A. Leider nein. Ein Bewegungsausmaß von 0-0-140° ist völlig normal.
- B. Richtig! Es handelt sich dabei um die häufigste Tendinopathie bei Jugendlichen und jungen Erwachsenen, bei Kindern tritt sie häufig zwischen dem 10. und 13. Lebensjahr auf und anamnestisch sind häufig Sportler betroffen.
- C. Eine Fraktur oder ein Korbhenkelriss können zwar beide zu einer Blockade im Kniegelenk führen. Eine negative mediale Aufklappbarkeit bezeichnet jedoch den gesunden Zustand des Knies bei dem es bei Valgusstress durch die Stabilisierung durch das Innenband nicht zu einer Aufklappbarkeit kommt.
- D. Nein! Wie jede klinische Untersuchungsmethode ist auch der Steinmann I Test abhängig von der durchführenden Person. Fehler bei der Durchführung können einen Meniskusschaden verschleiern. Zwar sink die Wahrscheinlichkeit bei einem negativen Testergebnis, vereinzelt kann jedoch auch ein Meniskusschaden bei korrekt ausgeführtem negativem Test vorliegen.
- E. Nein. Entzündungszeichen wie Rubor, Calor, Dolor und Functio laesa können zwar zusammen, jedoch auch vereinzelt als Zeichen einer Entzündung beobachtet werden. Das Fehlen eines Zeichens schließt eine Entzündung nicht aus.
- A. Richtig! Gefragt ist jedoch nach der Falschaussage.
- B. Richtig! Gefragt ist jedoch nach der Falschaussage.
- C. Korrekt, das ist die Falschaussage. Die gezeigte Abbildung zeigt eine normale gesunde Epiphysenfuge eines 11-jährigen Jungen.
- D. Richtig! Das Röntgenbild zeigt eine laterale nicht dislozierte Patellafraktur. Gefragt ist jedoch nach der Falschaussage.
- E. Richtig! Gefragt ist jedoch nach der Falschaussage.

- A. Leider umgekehrt. Patellalängsfrakturen sind in der Kraftausrichtung der Patellasehne ausgerichtet. Daher führt der Muskelzug deutlich weniger zu einer Dislokation wie bei Querfrakturen.
- B. Man rufe sich die Form eines Nagels und der Patella nochmal genau ins Gedächtnis. Operative Therapieoptionen sind eher die Zuggurtungsosteosynthese, die Äquatorialcerclage oder die Schraubenosteosynthese.
- C. Natürlich nicht. Eine Ruhigstellung des Unterschenkels hat keine Auswirkungen auf die Kniescheibe.
- D. Nicht ganz richtig. Ein konservatives Therapieschema ist häufig ebenfalls sinnvoll. Sollte eine Operation erfolgen werden die genannten Bänder jedoch meist mit dargestellt.
- E. Richtig! Eine Ruhigstellung in Extensionsstellung mittels Mecron-Schiene oder Gips, sowie eine physiotherapeutische Mobilisierung im Verlauf sind potenzielle Therapieoptionen. Eine ergänzende MRT-Untersuchung zur Beurteilung von möglichen Kniebinnenschäden sollte empfohlen werden.
- A. Falsch. Die Prognose der konservativ therapierten Patellafraktur (unkomplizierte Patellafraktur) ist in der Regel sehr gut. Ein Gelenkverschleiß wird selten und eher bei Trümmerfrakturen bei denen eine Unregelmäßigkeit auf der Gelenkfläche trotz Operation bestehen bleibt.
- B. Röntgenkontrollen sind zwar wichtig, diese sollten jedoch deutlich früher beginnen. Ein mögliches Schema wären Röntgenkontrollen nach 1, 2 und 6 Wochen.
- C. Leider nein. Bereits frühzeitig kann mit einer schmerzorientierten Nachbehandlung bei axialer Vollbelastung begonnen werden. In der 1.-3. Woche kann beispielsweise bis 30° Flexion geübt und in der 4.-6. Woche bis 60° Flexion geübt werden. Anschließend sollte versucht werden das physiologische Bewegungsausmaß wieder zu erreichen.
- D. Wie auch hier im Fall wird ein CT nicht immer benötigt. Ist eine Fraktur klar abgrenzbar reicht die Röntgendiagnostik meist aus. Gibt es Zweifel kann ein CT ergänzend erfolgen. Bei Kindern und bei Verdacht auf eine alternative Schädigung des Sehnenapparates kann eine MRT-Untersuchung ergänzend hilfreich sein.
- E. Richtig. Bei Entlastung der unteren Extremitäten sollte immer (ab einem Alter mit beginnenden Pubertätszeichen, Tanner II) eine Thromboseprophylaxe durchgeführt werden.