

Case description

Sie werden zu einem als "orange" (sehr dringend) eingestuften Patientenfall ins Behandlungszimmer gerufen. Dort finden Sie eine **91-jährige Frau** vor, die in Begleitung einer Notärztin in die Notfallambulanz eingeliefert wurde. Die Notärztin übergibt Ihnen die Patientin und berichtet, dass diese in ihrer Wohneinheit gestürzt sei und den Hausnotruf betätigt hätte. Beim Eintreffen sei der rechte Fuß im Sprunggelenk 90° nach lateral abgestanden und die Notärztin hätte diesen sofort reponiert und geschient. Eine offene Fraktur sei nicht erkennbar gewesen. Die Patientin habe insgesamt wenig Schmerzen gehabt und sei dauerhaft kardiopulmonal stabil und bei Bewusstsein gewesen.

Zu Ihrer Verwunderung wird übergeben, dass die Patientin keine Vorerkrankungen aufweist, keine Allergien hat und keine Medikamente einnimmt. Diese Information konnte in einem Telefonat mit dem vorsorgebevollmächtigten ehemaligen Nachbar bestätigt werden.

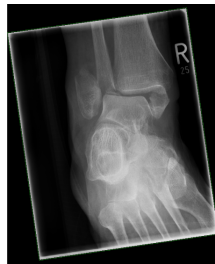Nach dem ansonsten unauffälligen Bodycheck führen Sie eine Röntgenuntersuchung durch (siehe Abbildungen).

Imagery

3100255 Untersuchung	Resultat	Einheit	Flag	Referenzbereich
Akt Labor LEUKO	7.5	1000/mm ³		4.30 - 10.80
Akt Labor Erythrozytenzahl	4.61	/mm ³		4.10 - 5.10
Akt Labor Hb	13.3	g/dl		12.00 - 16.50
Akt Labor Hct	42.7	%		35.00 - 47.00
Akt Labor MCV	85.3	fL		80.00 - 96.00
Akt Labor MCH	28.9	pg		27.00 - 32.00
Akt Labor MCHC	32.7	g/dl		32.00 - 36.00
Akt Labor Thromb	220500	/µl		150000 - 400000
Akt Labor Quack	100	%		82 - 100
Akt Labor RR	1.00			
Akt Labor PTT	24.7	sec		27.70 - 37.70
Akt Labor BZ	152	mg/dl	+	74 - 108
Akt Labor NAL	129	mmol/l	-	130 - 145
Akt Labor K	4.1	mmol/l		3.5 - 5.1
Akt Labor Ca	2.27	mmol/l		2.12 - 2.52
Akt Labor ALB	3.60	g/dl		3.4 - 5
Akt Labor FE	16.05	µg/dl	-	50 - 170
Akt Labor CREA	0.73	mg/dl		0.55 - 1.02
Akt Labor DPT	21	µg		12 - 29
Akt Labor COP	2.86	mg/dl	+	< 0.3
Akt Labor HSCA-PCR	negativ			
Akt Labor Alter	91	Jahre		siehe Text
Akt Labor Chronische Fibrot	74.8	ml/min/1.7	-	> 90

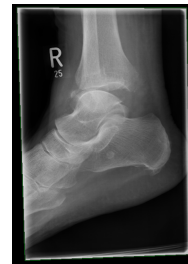Aufnahmelabor

Aufnahmelabor



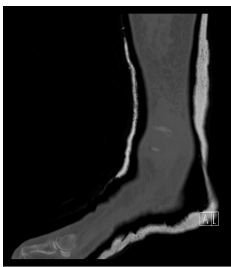
Röntgen OSG rechts a.p.

Röntgen OSG rechts anterior:posterior



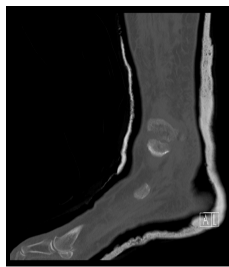Röntgen OSG rechts seitlich

Röntgen OSG rechts seitlich



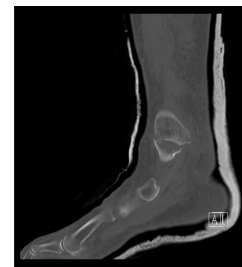CT Sprunggelenk rechts

CT OSG 1



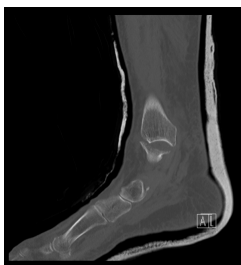CT Sprunggelenk rechts

CT OSG 2



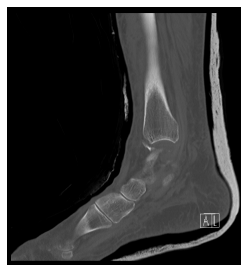CT Sprunggelenk rechts

CT OSG 3



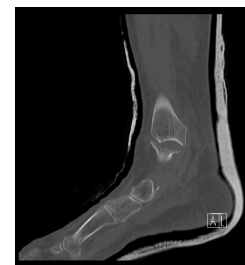CT Sprunggelenk rechts

CT OSG 4



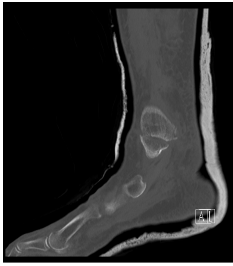CT Sprunggelenk rechts

CT OSG 5



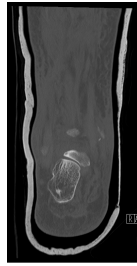
CT Sprunggelenk rechts

CT OSG 6



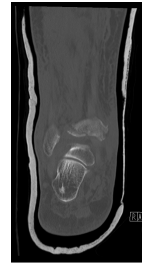
CT Sprunggelenk rechts

CT OSG 7



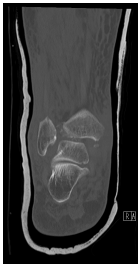
CT Sprunggelenk rechts

CT OSG 8



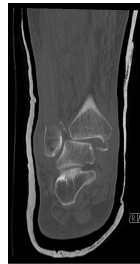CT Sprunggelenk rechts

CT OSG 9



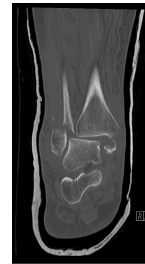
CT Sprunggelenk rechts

CT OSG 10



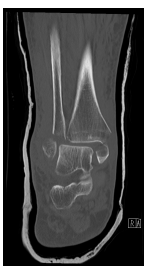CT Sprunggelenk rechts

CT OSG 11



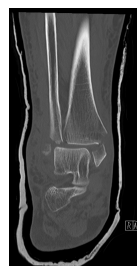CT Sprunggelenk rechts

CT OSG 12



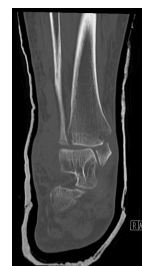CT Sprunggelenk rechts

CT OSG 13



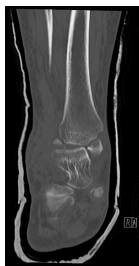CT Sprunggelenk rechts

CT OSG 14



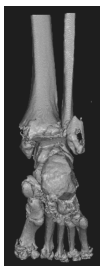
CT Sprunggelenk rechts

CT OSG 15



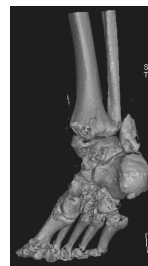CT Sprunggelenk rechts

CT OSG 16



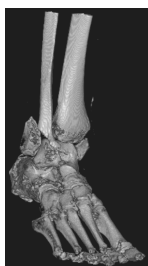
CT Sprunggelenk rechts 3D

CT OSG 3D 1



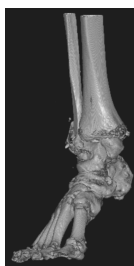
CT Sprunggelenk rechts 3D

CT OSG 3D 2



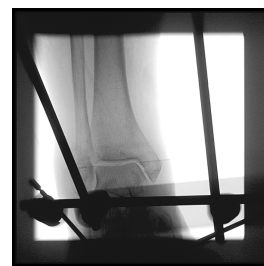CT Sprunggelenk rechts 3D

CT OSG 3D 3



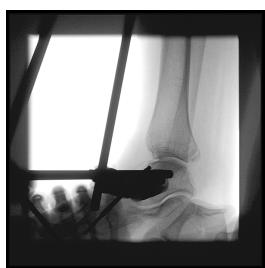CT Sprunggelenk rechts 3D

CT OSG 3D 4



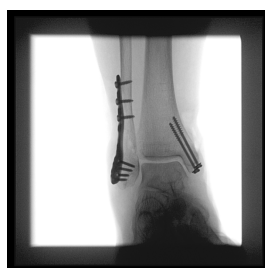Röntgen intraoperativ a.p. Unfalltag

Röntgen intraoperativ anterior:posterior(...)



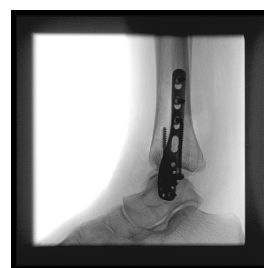Röntgen intraoperativ seitlich Unfalltag

Röntgen intraoperativ seitlich Fixateur(...)



Röntgen intraoperativ a.p. 6 Tage nach dem Unfall

Intraoperatives Röntgen 1 6 Tage späte(...)



Röntgen intraoperativ seitlich 6 Tage nach dem Unfall

Intraoperatives Röntgen 2 6 Tage späte(...)

Questions about the case

1. Sie betrachten die Röntgenbilder.
 - A. Man erkennt eine Fraktur des medialen Malleolus.
 - B. Man erkennt ein Volkmann-Dreieck.
 - C. Man erkennt eine stabile trimalleoläre Sprunggelenksfraktur.
 - D. Man erkennt eine Fraktur des lateralen Malleolus
 - E. Man erkennt eine OSG-Luxationsfraktur.

2. Aufgrund der sichtbaren OSG-Luxationsfraktur erkennen Sie die Indikation zur stationären Aufnahme und nehmen der Patientin Blut ab.
 - A. Die Patientin leidet an einem Diabetes mellitus.
 - B. Ein normaler Hb-Wert schließt eine akute Blutung mit hoher Wahrscheinlichkeit aus.
 - C. Der erhöhte CRP-Wert von 2,8mg/dl oder 28mg/l deutet auf eine akute Infektion hin.
 - D. Die Patientin nimmt sehr wahrscheinlich Marcumar ein.
 - E. Die Nierenwerte sind als physiologisch zu werten.

3. Aufgrund der Fehlstellung legen sie eine Gipsschiene an, die bis zur weiteren Versorgung das Sprunggelenk stabilisieren soll.
 - A. Das CT zeigt eine Begleitfraktur des Talus.
 - B. Zur genauen Beurteilung sollten die seitlichen Schnitte trotz 3D-Rekonstruktion noch betrachtet werden.
 - C. Die Lage wurde korrigiert, sodass eine operative Therapie nicht mehr notwendig ist.
 - D. Das CT zeigt eine begleitende Calcaneus-Fraktur.
 - E. Das CT zeigt ein deutlich disloziertes Volkmann-Dreieck.

4. Noch in der selben Nacht entscheidet sich der diensthabende Oberarzt für die operative Primärversorgung. 6 Tage später wird die Patientin erneut operiert.
- A. Die Primärversorgung erfolgte mittels Platten- und Schraubenosteosynthese.
 - B. Wahrscheinlich aus Stabilitätsgründen wurde sich im Verlauf gegen das primäre Verfahren und zum Wechsel auf eine platten-/schraubenosteosynthetische Versorgung entschieden.
 - C. Wahrscheinlich aufgrund einer fehlerhaften Primäroperation wurde sich im Verlauf für eine erneute Operation mit Verfahrenswechsel entschieden.
 - D. Die Primäroperation war erfolgreich. Es wurde ein zweizeitiges Verfahren gewählt. Nach Abschwellung und konsolidierter Weichteilsituation konnte die Platten-/Schraubenosteosynthese erfolgen.
 - E. Eine plattenosteosynthetische Versorgung hätte primär erfolgen sollen.

Diagnosis of the case

OSG-Luxationsfraktur rechts

Trimalleoläre Sprunggelenksfraktur (Fraktur des medialen und lateralen Malleolus, sowie Volkmann-Dreieck der tibialen Hinterkante)

Diagnosis - ICD10

Chapter	ICD-10	Diagnosis	In picture	Comment
XIX. Verletzungen, Vergiftungen und bestimmte andere Folgen äußerer Ursachen	S82.88	Fractura malleolaris	TBD	TBD

Correct answers to the questions

1. (C), 2. (E), 3. (B), 4. (D),

Questions about the case with comments

- A. Richtig! Gesucht ist jedoch nach der Falschaussage.
- B. Richtig, zugegeben ist die Frakturlinie etwas schwer zu erkennen! Gesucht ist jedoch nach der Falschaussage.
- C. Trimalleoläre Sprunggelenksfrakturen sind so gut wie nie stabil. Es handelt sich hier um eine OSG-Luxationsfraktur mit deutlicher Instabilität.
- D. Richtig! Gesucht ist jedoch nach der Falschaussage.
- E. Richtig! Gesucht ist jedoch nach der Falschaussage.

- A. Nein. Stressreaktionen führen zu einem akuten Blutzuckeranstieg. Auch wenn der Blutzuckerspiegel mit 152mg/dl über dem Referenzwert liegt ist dieser in so einer Situation als normal zu betrachten. Auch liefert erst ein zu einem beliebigen Zeitpunkt gemessener BZ-Spiegel von mindestens 200mg/dl einen Verdacht auf eine diabetische Erkrankung.
- B. Falsch! Man sollte sich nie nur auf die Laborwerte verlassen. Akute Blutungen werden meist erst verzögert durch Flüssigkeitsretention kompensiert, was erst verzögert einen Hb-Abfall zur Folge haben kann. Viel wichtiger sind die akuten Vitalparameter und das klinische Bild.
- C. Nicht ganz richtig. Zwar kann ein CRP-Anstieg in dieser Höhe in vielen Fällen ein Hinweis auf eine Infektion sein, jedoch ist er auch im Rahmen einer Verletzung, eines Herzinfarktes oder weiteren Erkrankungen/Verletzungen erhöht. Hier kann der CRP-Anstieg am ehesten auf das Trauma zurückgeführt werden.
- D. Nein. Bei einer Marcumareinnahme wären Veränderungen des Quick- und INR-Wertes zu erwarten. Diese befinden sich im Normbereich. Passend zur Anamnese ist eine (regelmäßige) Einnahme daher unwahrscheinlich.
- E. Richtig! Das Kreatinin befindet sich im Normbereich. Die GFR ist alters- und geschlechtsabhängig der Normwert befindet sich in jungen Jahren ca. bei 90-120 und ab 40 Jahren nimmt der Wert um ca. 1 pro Jahr ab. Im Alter von 90 Jahren sind daher Referenzwerte bei Frauen zwischen 32-75 normal. Der hier dargestellte Wert von 74,8 ist also physiologisch.
- A. Eine Fraktur des Talus ist nicht zu erkennen.
- B. Richtig! Es sollten immer alle Ebenen betrachtet werden, auch trotz 3D-Rekonstruktion.
- C. Die Lage hat sich kaum verändert. Es besteht weiterhin eine dislozierte und instabile Situation, die einer operativen Korrektur bedarf.
- D. Eine Fraktur des Calcaneus ist nicht zu erkennen.
- E. Nein. Man erkennt zwar ein Volkmandreieck, das Fragment der distalen Tibiahinterkante ist jedoch kaum disloziert.