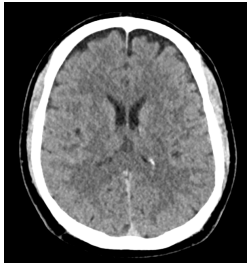


Case description

Ein **59-jähriger Patient** wird mit dem Rettungsdienst in Ihrer Notfallambulanz vorstellig. Die Kollegen vom Rettungsdienst übergeben, dass der Patient als behelmter Motorradfahrer mit ca. 30km/h mit einem langsam fahrenden PKW kollidiert sei. Dabei sei er auf den Kopf, die beiden Knie und die rechte Schulter gefallen. Aufgrund einer koronaren Herzerkrankung nehme der Patient ASS 100mg einmal täglich als Medikation ein. Außerdem sei ein medikamentös eingestellter Bluthochdruck bekannt. Aktuell gibt der Patient starke Kopfschmerzen und Schmerzen im Bereich der rechten Schulter und der beiden Knie an.

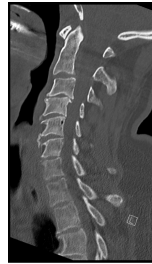Keine weiteren Vorerkrankungen oder Allergien bekannt. Keine weitere Dauermedikation.

Imagery



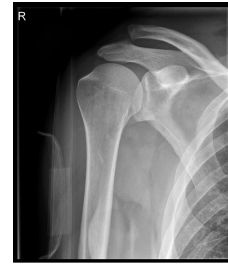Ausschnitt aus dem initial durchgeführten cCT

cCT



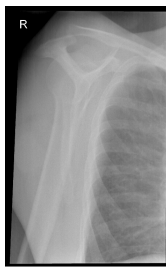Ausschnitt aus dem initial durchgeführten CT der Halswirbelsäule (HWS)

CT HWS



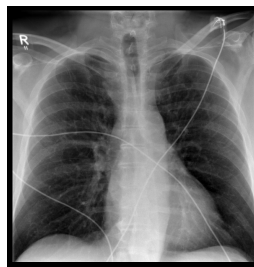
Röntgen Schulter rechts a.p.

Röntgen Schulter rechts a.p.



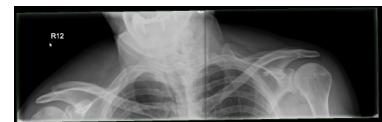Röntgen Schulter rechts Y-Aufnahme

Röntgen Schulter rechts Y-Aufnahme



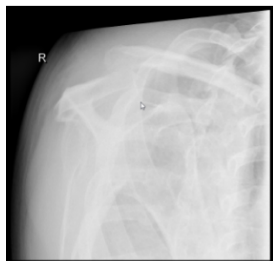Röntgen Thorax p.a.

Röntgen Thorax



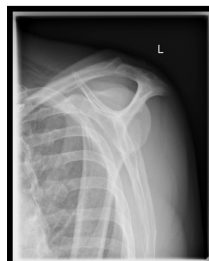Röntgenaufnahme des oberen Thorax mit Abbildung beider Claviculae und AC-Gelenke

Röntgen 1



Röntgen Alexanderaufnahme rechts

Röntgen Alexanderaufnahme



Röntgen Alexanderaufnahme links

Röntgen Alexanderaufnahme links

rechts

Questions about the case

1. Nach der Anamnese führen Sie eine körperliche Untersuchung durch:
 - A. Aufgrund des Schädelhirntraumas hätte eine prophylaktische Intubation erfolgen sollen.
 - B. Eine cCT-Untersuchung sollte durchgeführt werden.
 - C. Eine CT-Untersuchung der HWS sollte durchgeführt werden.
 - D. Eine Röntgenbilddiagnostik der rechten Schulter und der Knie inklusive Patellae sollte erfolgen.
 - E. Eine stationäre Aufnahme sollte erwogen werden.

2. Sie entscheiden sich zur Durchführung eines cCT + HWS und einer Röntgendiagnostik der Schulter, des Thorax und der beiden Knie mit Patella.
 - A. Man erkennt frontal eine subdurale Blutung beidseits im dargestellten cCT-Schnitt.
 - B. Das Röntgenbild der rechten Schulter zeigt einen Normalbefund.
 - C. Im Röntgenbild sind die Randwinkel beidseits nicht vollständig abgebildet.
 - D. Man erkennt eine deutliche Fraktur des 5. Halswirbels.
 - E. Im Röntgen Thorax sieht man beidseits einen Randwinkel-Erguss.

3. Sie stellen den Verdacht auf eine Schultergelenksprengung der rechten Schulter und führen eine ergänzende Röntgendiagnostik durch.
 - A. Die Alexanderaufnahme zeigt bei der Adduktionsbewegung eine dynamische horizontale Instabilität (Zunahme im Vergleich zur nicht modifizierten Y-Aufnahme).
 - B. Eine Panoramaaufnahme wurde nicht durchgeführt.
 - C. Bei der Alexanderaufnahme führt der Patient den gesunden Arm zur erkrankten Schulter.
 - D. Die Verdachtsdiagnose kann durch hinzuziehen der ergänzenden Röntgenbilder widerlegt werden.
 - E. Es zeigt sich eine AC-Gelenksprengung vom Typ Rockwood VI.

4. Sie besprechen die Befunde und Therapieoptionen mit dem Patienten.
- A. Aufgrund der diagnostizierten Knieprellung muss keine Ruhigstellung der unteren Extremitäten erfolgen.
 - B. Eine stationäre Beobachtung für 24h aufgrund der Blutverdünnenden Maßnahmen und des Hochrasanztraumas ist sinnvoll.
 - C. Eine operative Therapie der AC-Gelenksprengung kann aufgrund der dynamischen Horizontalinstabilität empfohlen werden.
 - D. Ein MRT ist in der Standarddiagnostik der AC-Gelenksprengungen immer enthalten.
 - E. Die operative Therapie von AC-Gelenksprengungen sind arthroskopisch und offen chirurgisch möglich.

Diagnosis of the case

Schultereckgelenksprengung Typ Rockwood IIIb rechts mit dynamischer Horizontalinstabilität

Schädelhirntrauma (SHT) Grad I

Knieprellung beidseits

Diagnosis - ICD10

Chapter	ICD-10	Diagnosis	In picture	Comment
XIX. Verletzungen, Vergiftungen und bestimmte andere Folgen äußerer Ursachen	S06.9	Bewusstlosigkeit bei Schädel-Hirn-Trauma	TBD	TBD
XIX. Verletzungen, Vergiftungen und bestimmte andere Folgen äußerer Ursachen	S43.1	Akromioklavikularluxation	TBD	TBD
XIX. Verletzungen, Vergiftungen und bestimmte andere Folgen äußerer Ursachen	S80.0	Kniegelenkprellung	TBD	TBD

Correct answers to the questions

1. (A), 2. (C), 3. (A), 4. (D),

Questions about the case with comments

- A. Falsch! Laut AWMF Leitlinie sollte eine Intubation ab einem GCS von 8 oder weniger erfolgen.
 - B. Aufgrund des Hochrasanztraumas, der Blutverdünnung mit ASS, der starken Kopfschmerzen und den sichtbaren Verletzungen am Kopf ist die Indikation für eine CT-Untersuchung gegeben. Gesucht ist jedoch nach der Falschaussage!
 - C. Richtig! Aufgrund des gefährlichen Unfallmechanismus ist ein Hochrisikofaktor erfüllt (Canadian-C-Spine-Rule). Eine Immobilisation bis zum Verletzungsausschluss und eine CT-Bildgebung der HWS sollten durchgeführt werden. Gesucht ist jedoch nach der Falschaussage!
 - D. Richtig. Gesucht ist jedoch nach der Falschaussage!
 - E. Richtig. Aufgrund der starken Kopfschmerzen und des Traumamechanismus kommt eine stationäre Aufnahme zur Überwachung (z.B. 24h) infrage.
-
- A. Falsch! Der hier abgebildete Schnitt zeigt einen Normalbefund.
 - B. Falsch! Das AC-Gelenk liefert den Verdacht auf eine Verletzung. Eine weiterführende Diagnostik im Seitenvergleich sollte erfolgen.
 - C. Richtig! Damit kann Beurteilung nur eingeschränkt erfolgen. Der dargestellte Bereich zeigt sich jedoch unauffällig ohne Hinweise auf einen Pneumothorax, Erguss oder ein Infiltrat.
 - D. Nicht ganz richtig. Man erkennt zwar eine veränderte Wirbelsäule. Zu sehen sind jedoch degenerativ veränderte Halswirbel. Den Dens axis kann man gut zur Zählung (2. Halswirbel) heranziehen um die Wirbelkörperhöhe zu bestimmen.
 - E. Leider nein. Die dargestellten Anteile des Randwinkels zeigen sich als frei ohne Erguss.

- A. Richtig! Damit ist die Verletzung in Kombination mit einem Claviculahochstand in der a.p. Projektion um ca. eine Schaftbreite am ehesten als AC-Gelenksprengung Rockwood Typ IIIb zu klassifizieren.
- B. Falsch! Die Röntgenaufnahme mit Darstellung der beiden Claviculae und Schultergelenke inklusive des apikalen Thorax wird als Panoramaaufnahme bezeichnet.
- C. Falsch! Einerseits wäre der Arm dann im Röntgenbild mit abgebildet, andererseits wird die beschriebene Bewegung mit der verletzten Seite durchgeführt und die gesunde Schulter berührt um eine Adduktionsbewegung zu erreichen und eine horizontale Instabilität zu provozieren.
- D. Falsch! Diese bestätigen die Verdachtsdiagnose. Betrachte vor allem den Seitenvergleich in der Panoramaaufnahme.
- E. Falsch. Diese äußerst seltene Verletzung wurde angeblich nur einmal durch Herr Rockwood selbst bei einem Patienten entdeckt der einen Suizidversuch unternommen hatte und von einer Bahn angefahren wurde. Dabei stand die Clavicula nach kaudal unter das Acromion versetzt.
- A. Richtig! Gesucht ist jedoch die Falschantwort.
- B. Richtig! Gesucht ist jedoch die Falschantwort.
- C. Richtig! Die horizontale Instabilität ist ein Kriterium für eine operative Therapie. Gefragt ist jedoch nach der Falschantwort.
- D. Richtig, das ist die Falschaussage! Das MRT kann sinnvoll sein um die Rissform der Bänder oder Begleitverletzungen der Rotatorenmanschette besser darstellen zu können. Es gehört jedoch nicht zur Standarddiagnostik. In diesem Fall wurde dem Patienten eine operative Therapie bei einer Typ IIIb Verletzung angeboten. Nach Information der Indikation und Vor- und Nachteile der operativen und konservativen Therapiemöglichkeiten entschied sich dieser jedoch für eine konservative Therapie.
- E. Richtig! Offen chirurgisch kommt zum Beispiel die sogenannte Hakenplatte zum Einsatz. Arthroskopisch kommt z.B. eine Stabilisation mittels Flaschenzug-Implantat-Technik in Frage.