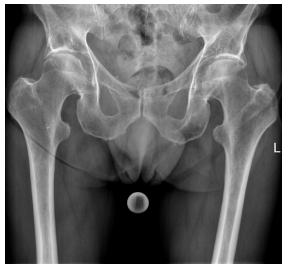

Case description

Ein **78-jähriger Patient** stellt sich mit dem Rettungsdienst in der Nofallambulanz vor. Vor 4,5 Wochen war er bei Blitzeis auf das Gesäß gestürzt und hatte Schmerzen bemerkt die vor allem in der rechten Gesäßhälfte lokalisiert waren. In einer zu dem Zeitpunkt durchgeführten Röntgendiagnostik konnte keine Fraktur festgestellt werden. Nun stellt sich der Patient mit progredienten und nun auch in der linken Hälfte lokalisierten Schmerzen vor, die bis in den linken Oberschenkel ausstrahlen. Das Gehen sei schmerzhaft, die Kraft und Sensibilität sei jedoch vollständig in den unteren Extremitäten erhalten.

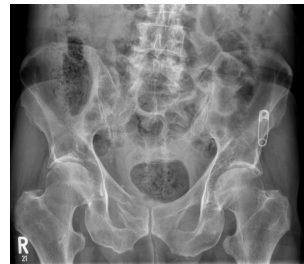Vorerkrankungen: Osteoporose mit bekannten osteoporotische LWS-Frakturen

Imagery



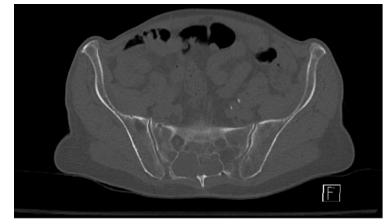Alte Röntgenaufnahme (vor 3 Wochen)
- Becken tief

**Röntgen Becken tief
Prothesenplanung vo(...)**



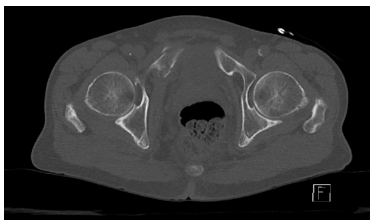Röntgen Beckenübersichtaufnahme
neu

**Beckenübersichtaufnahm
e**



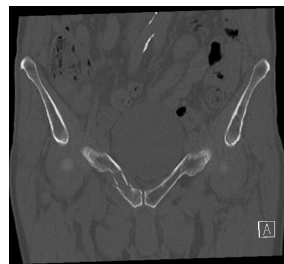
CT Becken axial

CT Becken axial 1



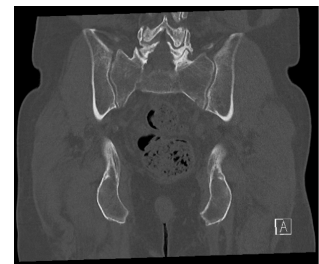
CT Becken axial

CT Becken axial 2



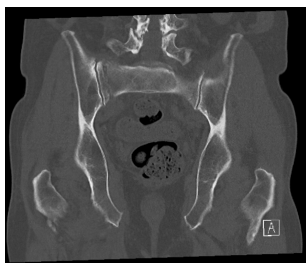
CT Becken koronar

CT Becken koronar 1



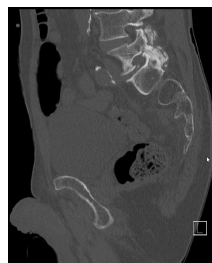CT Becken koronar

CT Becken koronar 2



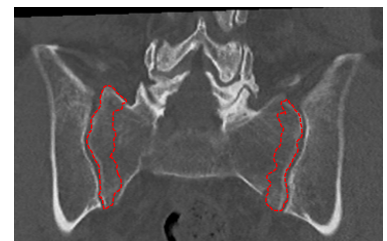CT Becken koronar

CT Becken koronar 3



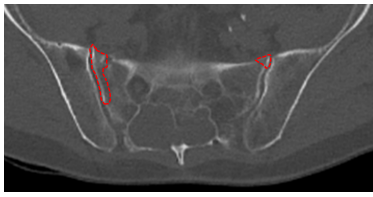
CT Becken sagittal

CT Becken sagittal 1



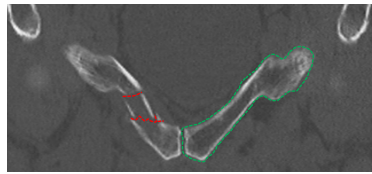
CT markiert

CT markiert 1



CT markiert

CT markiert 2



CT markiert

CT markiert 3

Questions about the case

1. Sie führen die körperliche Untersuchung durch.
 - A. Da die Röntgendiagnostik bei der letzten Vorstellung unauffällig war, müssen Sie diese nicht wiederholen.
 - B. Sie führen eine Schmerztherapie durch und entlassen den Patienten wieder nach Hause.
 - C. Sie werten die Beschwerden im Rahmen der bekannten osteoporotischen LWS-Frakturen und beruhigen den Patienten.
 - D. Sie führen eine erneute Röntgendiagnostik des Beckens durch.
 - E. Sie führen eine Schmerztherapie durch und empfehlen dem Patienten ein MRT vor der Entlassung.

2. Sie führen eine erneute Röntgenbildgebung des Beckens durch.
 - A. Man erkennt einen Fremdkörper, der wahrscheinlich im Darm lokalisiert ist.
 - B. Im Vergleich zur alten Aufnahme zeigt sich eine dislozierte Fraktur des Ramus superior ossis pubis rechts.
 - C. Man erkennt eine Acetabulumfraktur links.
 - D. Man erkennt eine nicht dislozierte Schenkelhalsfraktur beidseits.
 - E. Das Röntgenbild stellt sich wie im Vorbefund soweit beurteilbar als unauffällig dar.

3. Sie erkennen eine Fraktur des Os pubis rechts und führen ergänzend eine CT-Untersuchung des Beckens durch.
 - A. Es bestätigt sich die dislozierte Fraktur des Ramus superior ossis pubis rechts.
 - B. Sie sehen zusätzlich eine nicht dislozierte Fraktur der Massa lateralis links.
 - C. Sie sehen zusätzlich eine nicht dislozierte Fraktur der Massa lateralis rechts.
 - D. Sie sehen eine degenerativ veränderte LWS am ehesten bei Z.n. Frakturierung.
 - E. Sie sehen zusätzlich eine nicht dislozierte Fraktur des linken Ramus superior ossis pubis.

4. Sie besprechen mit dem Patienten das weitere Procedere.
- A. Der Patient muss sofort operiert werden.
 - B. Eine stationäre Aufnahme zur Schmerztherapie und Mobilisierung ist sinnvoll.
 - C. Ein konservatives Procedere sollte nicht gewählt werden.
 - D. Die Fraktur ist als "komplizierte" Beckenfraktur zu werten.
 - E. Es handelt sich um eine instabile Fraktursituation.

Diagnosis of the case

Insuffizienzfraktur des Beckens bei bekannter Osteoporose

- Mehrfragmentäre, dislozierte Fraktur des Ramus superior ossis pubis rechts
- Mehrfragmentäre, nicht dislozierte Fraktur der Massa lateralis rechts mit Auslaufen der Fraktur in das rechte ISG-Gelenk

Querfortsatzfraktur LWK 5 rechts

Diagnosis - ICD10

Chapter	ICD-10	Diagnosis	In picture	Comment
XIII. Krankheiten des Muskel-Skelett-Systems und des Bindegewebes	M80.98	Osteoporose mit Wirbelfraktur	TBD	TBD
XIX. Verletzungen, Vergiftungen und bestimmte andere Folgen äußerer Ursachen	S32.1	Fraktur des Os sacrum	TBD	TBD
XIX. Verletzungen, Vergiftungen und bestimmte andere Folgen äußerer Ursachen	S32.83	Beckenbruch	TBD	TBD

Correct answers to the questions

1. (D), 2. (B), 3. (E), 4. (B),

Questions about the case with comments

- A. Nein! Veränderte, übersehene oder neu aufgetretene Verletzungen sollten durch weitere Diagnostik ausgeschlossen werden.
 - B. Nein! Sie sollten weitere Diagnostik durchführen.
 - C. Zwar sollte die Information differenzialdiagnostisch bedacht werden. Der klinische Befund spricht jedoch für eine andere Lokalisation und eine weitere Diagnostik sollte erfolgen
 - D. Richtig! Besonders bei progredienten und neu aufgetretenen Symptomen sollte eine gezielte Diagnostik erfolgen. Zum einen kann eine Pathologie bei der ersten Vorstellung verschleiert und auf dem Röntgenbild nicht erkennbar gewesen sein, zum andern kann sich ein nicht dislozierter Bruch beispielsweise verschoben haben. Daher sollte eine erneute Röntgen-Untersuchung durchgeführt werden
 - E. Eine Schmerztherapie ist zwar sinnvoll und auch eine MRT-Diagnostik kann sinnvoll sein. Jedoch sollten Sie vor der Entlassung noch mehr Diagnostik durchführen.
-
- A. Falsch! Dieses Artefakt ist am ehesten durch einen Fremdkörper in der Hosentasche des Patienten entstanden. Solche Artefakte sollten wenn möglich vermieden werden.
 - B. Richtig! Im Röntgenbild vor 3 Wochen war eine Dislokation nicht zu erkennen und eine Detektion daher nur schwer möglich.
 - C. Leider nein.
 - D. Leider nein.
 - E. Nein. Bei genauer Betrachtung fällt eine Pathologie auf.

- A. Richtig! Gefragt ist jedoch nach der Falschaussage.
 - B. Richtig, aber garnicht so leicht zu sehen! Gefragt ist jedoch nach der Falschaussage.
 - C. Richtig! Gefragt ist jedoch nach der Falschaussage.
 - D. Richtig! Gefragt ist jedoch nach der Falschaussage.
 - E. Richtig, das ist die Falschaussage! Der linke Ramus scheint intakt.
-
- A. Nein. Da die Fraktur bereits seit 3 Wochen unter Mobilisierung besteht, ist nicht von einer instabilen Situation auszugehen.
 - B. Richtig! Aufgrund der akuten Schmerzexazerbation kann eine stationäre Aufnahme zur adäquaten Schmerztherapie erfolgen.
 - C. Leider nein. Eine konservative Therapie bei einer stabilen 3 Wochen alten Fraktursituation ohne neurologische Ausfälle kann durchaus gewählt werden.
 - D. Nein! Als komplizierte Beckenfrakturen werden solche, meist im Rahmen eines Hochrasanztraumas resultierende Beckenfrakturen, bezeichnet, bei denen neben osteoligamentären Schäden auch schwerwiegende Begleitverletzungen vorliegen.
 - E. Nein. Da die Fraktur bereits seit 3 Wochen unter Mobilisierung besteht, ist nicht von einer instabilen Situation auszugehen.