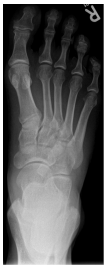

Case description

Ein **37-jähriger Patient** stellt sich mit hinkendem Gangbild in Ihrer Notfallambulanz vor. Er berichtet am Abend zuvor bei Freunden gewesen zu sein und auf dem Rückweg (beim Heruntersteigen der Treppe) die letzte Stufe nicht gesehen zu haben. Es trat ins Leere und erlitt ein Distorsionstrauma des rechten Fußes. Aufgrund der initialen Schmerzen begann der Patient sofort mit der Kühlung des Fußes. Zu dem Zeitpunkt war das Stehen und gehen unter Schmerzen möglich. Gegen Abend und in der Nacht nahmen die Beschwerden zu, der Patient konnte nicht mehr gehen und nahm eine Tablette Ibuprofen 800mg ein.

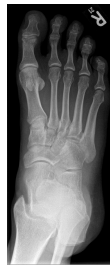Nun erfolgt die Vorstellung bei noch persistierenden Beschwerden, jedoch ist das Gehen unter Schmerzen wieder möglich. Relevante Vorerkrankungen oder Allergien bestehen nicht. Eine Dauermedikation wird nicht eingenommen.

Imagery



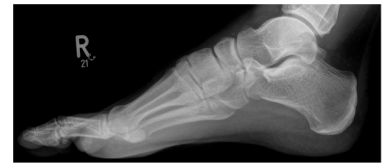Röntgen Fuß rechts d.p.

Röntgen Fuß rechts d.p.



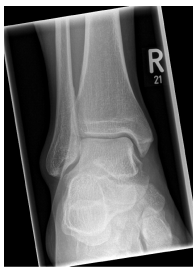Röntgen Fuß rechts schräg

Röntgen Fuß rechts schräg



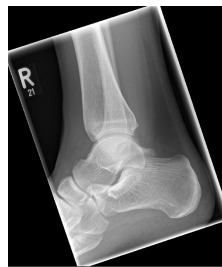Röntgen Fuß rechts seitlich

Röntgen Fuß rechts seitlich



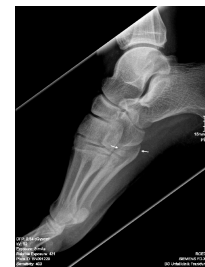Röntgen OSG rechts a.p.

Röntgen OSG rechts a.p.



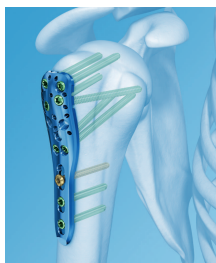
Röntgen OSG rechts seitlich

Röntgen OSG rechts seitlich



Röntgen Fuß rechts seitlich mit Markierung

Röntgen Fuß rechts seitlich mit Markier(...)



PHILOS Platte (Firma: Synthes)

**Bildschirmfoto
2023-01-17 um 14.07.24**

Questions about the case

1. Nach der Anamnese erheben Sie den klinischen Befund.
 - A. Aufgrund des auffälligen Sprunggelenks führen sie ein Röntgenbild des rechten OSG in 2 Ebenen durch.
 - B. Aufgrund des Verdachts einer hohen Weber C Fraktur (Maisonnette-Fraktur) röntgen sie die hohe Fibula mit Knie in 2 Ebenen.
 - C. Aufgrund der druckschmerzhaften MFK-V-Basis führen Sie ein Röntgenbild des Fußes in 3 Ebenen durch.
 - D. Eine Untersuchung der Entzündungswerte im Labor sollte primär nicht erfolgen.
 - E. Die Ottawa-Kriterien sind erfüllt.

2. Sie führen eine Röntgenuntersuchung des rechten Sprunggelenks und Fußes durch.
 - A. Eine Fraktur lässt sich nicht abgrenzen.
 - B. Sie erkennen eine Fraktur des Basis des Os metatarsale V.
 - C. Sie erkennen eine Fraktur des Außenknöchels.
 - D. Sie erkennen eine Fraktur des Innenknöchels.
 - E. Sie erkennen eine Fraktur des Os naviculare.

3. Sie diagnostizieren eine nicht-dislozierte MFK-V-Basisfraktur.
 - A. Die Anlage einer Unterschenkelgipsschiene in 20° Spitzfußstellung ist denkbar.
 - B. Die PHILOS-Platteosteosynthese wird häufig als Operations-Technik bei MFK-5-Frakturen eingesetzt.
 - C. Eine MFK-5-Basisfraktur stellt immer eine Indikation zur operativen Therapie dar.
 - D. Eine konservative Therapie ist möglich.
 - E. Die K-Draht- und intramedulläre Schraubenosteosynthese eignen sich nicht für diese Art von Frakturen.

4. Sie befassen sich mit Frakturen des Mittelfußknochens V.
- A. Die MFK-5-Basis bricht meist bei Zug des lateralen Bandes der Plantarfaszie (Avulsionsfraktur) beim Supinationstrauma.
 - B. Die L&B-Typ I (Zone-I) Frakturen wurden früher als "Pseudo-Jones-Frakturen" bezeichnet.
 - C. Schafffrakturen des MFK-V sind meist Stressfrakturen.
 - D. Zone-II-Frakturen nach Lawrence & Botte ("Jones-Frakturen") haben ein geringes Pseudarthrosrisiko
 - E. MFK-V-Basisfrakturen werden auch als Tänzer-Brüche bezeichnet.

Diagnosis of the case

Nicht-dislozierte MFK-5-Basisfraktur rechts

Diagnosis - ICD10

Chapter	ICD-10	Diagnosis	In picture	Comment
XIX. Verletzungen, Vergiftungen und bestimmte andere Folgen äußerer Ursachen	S92.3	Deuschländer-Fraktur	TBD	TBD

Correct answers to the questions

1. (B), 2. (B), 3. (D), 4. (D),

Questions about the case with comments

- A. Richtig! Gesucht ist jedoch nach der Falschaussage.
 - B. Richtig, das ist die Falschaussage! Aktuell besteht bei dem oben genannten Befund kein Verdacht.
 - C. Richtig! Röntgenbilder des Fußes sollten in 3 Ebenen (dorsoplantar = d.p., seitlich und schräg) erfolgen. Gesucht ist jedoch nach der Falschaussage.
 - D. Richtig! Die Anamnese und der Befund liefern keinen Hinweis auf ein entzündliches Geschehen.
 - E. Richtig! Die Ottawa-Kriterien dienen als Hilfestellung zur Indikation einer Röntgenbilduntersuchung. Bei einem druckschmerzhaften Außenknöchel und einer druckschmerzhaften Basis des Os metatarsale V sind diese erfüllt.
-
- A. Zugegeben, die Fraktur ist wirklich nicht einfach zu erkennen. Suche passend zu dem klinischen Befund erneut nach einem Hinweis im Röntgenbild.
 - B. Richtig und definitiv nicht einfach zu erkennen! Man erkennt eine nicht-dislozierte MFK-V-Basisfraktur. Im rechts dargestellten Röntgenbild ist die Frakturlinie markiert. Sehr gut!
 - C. Leider nein. Schau nochmal genau hin.
 - D. Leider nein. Schau nochmal genau hin.
 - E. Leider nein. Schau nochmal genau hin.

- A. Nein. Eine Spitzfußstellung wird beispielsweise bei einer konservativen Therapie der Achillessehnenruptur verwendet um die Sehnenenden bei der Heilung zu adaptieren und einer Verlängerung (inkl. Spannungs- und Kraftverlust) der Sehne entgegenzuwirken. Ansonsten wird eine Unterschenkelgipsschiene bei 90° dorsalexstendiertem Sprunggelenk angelegt um eine Kontraktur in Spitzfußstellung zu vermeiden.
- B. Nein. Die PHILOS-Platte ist anatomisch an den Humeruskopf angepasst und wird bei proximalen Humerusfrakturen eingesetzt.
- C. Nein! Je nach Frakturart und Fragment-Stellung kommen konservative und operative Therapieoptionen in Betracht.
- D. Richtig! Die Stellung der Fragmente kann durch eine Operation nicht wirklich verbessert werden. Kann man eine Ruhigstellung (beispielsweise durch einen Gips oder einen VacoPed) garantieren ist die konservative Therapie eine sinnvolle Option.
- E. Doch! Gerade die K-Draht-Osteosynthese und intramedulläre Schraubenosteosynthese sind operative Verfahren der Wahl bei MFK-V-Basisfrakturen.
-
- A. Richtig! Gesucht ist jedoch die Falschantwort.
- B. Richtig! Gesucht ist jedoch die Falschantwort.
- C. Richtig! Gesucht ist jedoch nach der Falschaussage.
- D. Richtig, das ist die Falschaussage! Zone-II-Frakturen haben ein hohes Pseudarthrosrisiko. Dieser Effekt resultiert durch die schlechten Blutversorgung der Frakturzone und der hohen Fraktur-Instabilität.
- E. Richtig! Da beim Tanzen häufiger mal eine Rotation nach Innen oder eine Quetschung eines Fußes resultiert tritt diese Fraktur dort gehäuft auf. Gefragt ist jedoch nach der Falschaussage.