

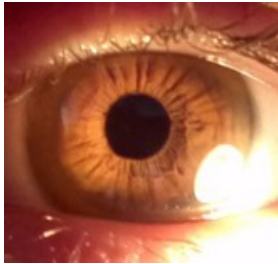
Case description

23-jährige Frau. Stellt sich mit Zittern der rechten Hand vor. Das erste Mal trat es für 1 Monat vor 1,5 Jahren auf. Vor 9 Monaten ist es erneut aufgetreten, seitdem ist es progredient, jetzt auch am linken Arm und Rumpf. Es behindert sie bei der Arbeit. Sie musste ihre Ausbildung zur Köchin pausieren, da der Arbeitgeber die Sicherheit gefährdet sah

Klinisch - neurologisch: grobschlägiger (4-5 Hz) Ruhe- und Aktions- sowie Intentionstremor, Kopf und ansonsten zunächst keine wesentlichen Auffälligkeiten.

Die Mutter zitterte auch, aber nicht so schlimm wie die Patientin.

Imagery



Kayser-Fleischer-Kornealring

mw_Bild

Questions about the case

1. Was sind ihre differentialdiagnostischen Erwägungen?
 - A. Es handelt sich um einen Morbus Parkinson, der mit dopa-mimetischen Medikamenten zu behandeln ist
 - B. Es handelt sich um einen essentiellen Tremor. Weiterführende Diagnostik ist nicht notwendig.
 - C. Die Patientin leidet unter einem verstärkten physiologischen Tremor. Zusatzdiagnostik und medikamentöse Therapie sind verzichtbar.
 - D. Es könnte sich um einen Morbus Wilson handeln. Weiterführende Diagnostik ist zwingend erforderlich.

2. Wie können Sie den Verdacht auf einen M. Wilson klinisch erhärten?
 - A. Nachweis von Cafe au lait-Flecken
 - B. Nachweis von Osler-Knötchen
 - C. Nachweis eines Kayser-Fleischer-Kornealrings
 - D. Nachweis eines Froment-Zeichens

3. Welche Aussage ist richtig?
 - A. Der M. Wilson wird autosomal-dominant vererbt.
 - B. Durch die Genmutation ist der Eisenstoffwechsel gestört.
 - C. Neben einer Bewegungsstörung kommt es zur Kupferakkumulation in der Milz.
 - D. Der M. Wilson ist nicht behandelbar.
 - E. Typischerweise findet sich ein erniedrigtes Gesamtkupfer im Serum, ein erniedrigter Coeruloplasminspiegel im Serum sowie eine erhöhte Kupferausscheidung im 24h-Sammelurin

4. Wie wird ein M. Wilson therapiert?

- A. Es gibt keine Therapie
- B. Forcierte Diurese
- C. Kupferarme Diät, Chelatbildner und Zink
- D. B und C in Kombination

Diagnosis of the case

Morbus Wilson

Diagnosis - ICD10

Chapter	ICD-10	Diagnosis	In picture	Comment
IV. Endokrine, Ernährungs- und Stoffwechselkrankheiten	E83.0	Amyostatisches Syndrom	TBD	TBD

Correct answers to the questions

1. (D), 2. (C), 3. (E), 4. (C),

Questions about the case with comments

- A. Der Tremor mit Betonung der Halte-, Aktions- und Intentionalkomponente sowie das Alter der Patientin sind für einen M. Parkinson untypisch.
- B. Zwar ist der essentielle Tremor gerade bei positiver Familienanamnese eine relevante DD, aber bei einer Bewegungsstörung und frühem Lebensalter ist zwingend weitere Diagnostik erforderlich.
- C. Sowohl Ausprägung, Frequenz, Amplitude und Asymmetrie sind für den verstärkten physiologischen Tremor untypisch. Zusatzdiagnostik ist notwendig.
- A. Cafe au lait-Flecken sind nicht typisch für einen M. Wilson und finden sich als Pigmentstörung auch bei Gesunden. Sind sie in hoher Anzahl und Größe vorhanden, können sie Symptome z.B. einer Neurofibromatose sein.
- B. Osler-Knötchen sind subkutane, schmerzhafte hämorrhagische Effloreszenzen, die Zeichen einer Mikroembolie oder Immunkomplexvaskulitis, z.B. bei bakterieller Endokarditis sein können.
- D. Das Froment-Zeichen kennzeichnet die kompensatorische Beugung im Daumenendgelenk (M. flexor pollicis longus) bei Daumenadduktion (Parese des M. adductor pollicis) im Rahmen einer Läsion des N. ulnaris.
- A. Der M. Wilson wird autosomal-rezessiv vererbt
- B. Durch die Genmutation ist der Kupferstoffwechsel gestört
- C. Neben der Bewegungsstörung kommt es zur Kupferakkumulation in der Leber (hepatolentikuläre Degeneration). Es gibt zwar keine kausale, aber eine symptomatische Therapie des M. Wilson.

- C. Der M. Wilson ist symptomatisch therapierbar, bevor irreversible Schäden an Leber und Hirn entstehen. Daher ist es wichtig, dass man vor allem bei jungen Patienten an diese DD denkt!