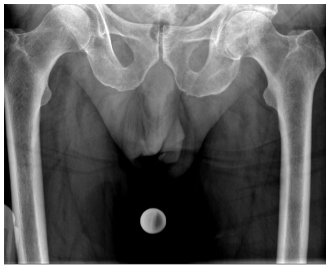


Case description

Ein Notarzt bringt einen **78 Jahre alten Patienten** und berichtet, dass dieser unbeobachtet mit dem Fahrrad gestürzt sei. Der Patient war von Passanten nach dem Sturz aufgefunden worden, welche auch den Rettungsdienst alarmierten. Der Patient könne sich an den Unfall nicht mehr erinnern und sei seit dem Eintreffen der Ersthelfer wach und bei vollem Bewusstsein gewesen. Bis jetzt sei der Patient weiterhin orientiert und kardiopulmonal stabil. Oberflächlich sei eine Rissquetschwunde an der linken Stirn aufgefallen, außerdem habe der Patient immobilisierende Hüftschmerzen links beklagt. Dem Patienten wurde vor Ort ein Stiff-Neck angelegt.

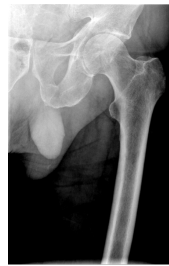Sie sprechen mit dem Patienten und dieser bestätigt die Informationen. Er gibt an, dass die Hüftschmerzen im Vordergrund stehen würden. Wegen dem Kopf mache er sich keine Gedanken. Auf Nachfrage berichtet der Patient, dass außer einem Nierensteinleiden keine Vorerkrankungen bekannt sein, er keine Allergien habe und nur Vitaminpräparate einnehme.

Imagery



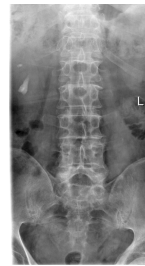Röntgen Becken tief

Röntgen Becken tief



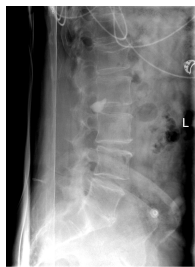Röntgen Hüfte links axial

Röntgen Hüfte links axial



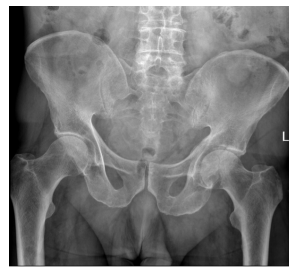Röntgen LWS a.p.

Röntgen LWS a.p.



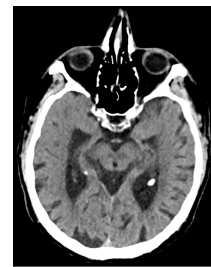Röntgen LWS seitlich

Röntgen LWS seitlich



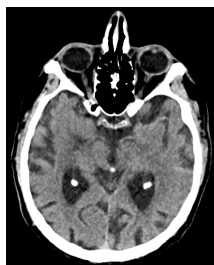Röntgen Beckenübersicht

Röntgen Beckenübersicht



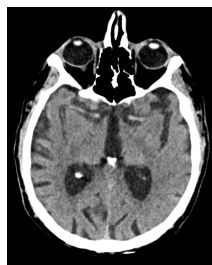cCT

cCT 1



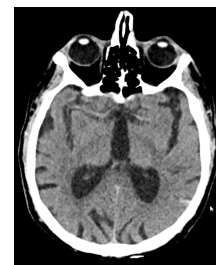cCT

cCT2



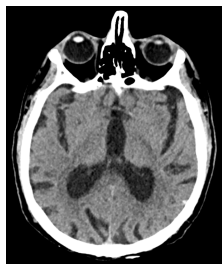cCT

cCT3



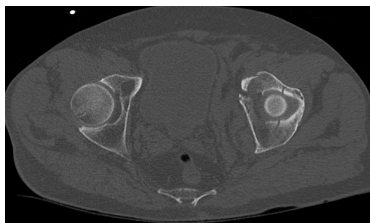
cCT

cCT4



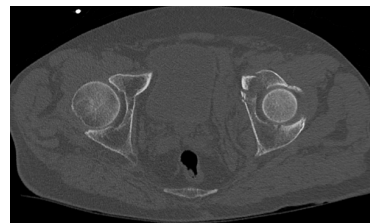
cCT

cCT5



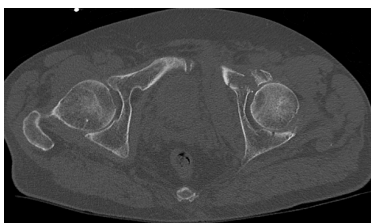
CT Becken axial

CT becken axial 1



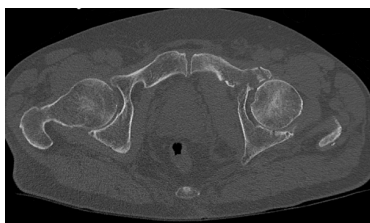CT Becken axial

CT becken axial 2



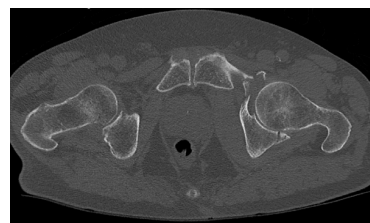CT Becken axial

CT becken axial 3



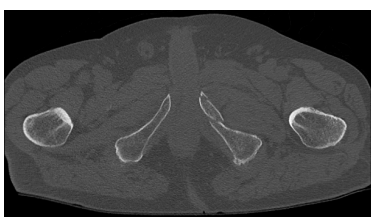CT Becken axial

CT becken axial 4



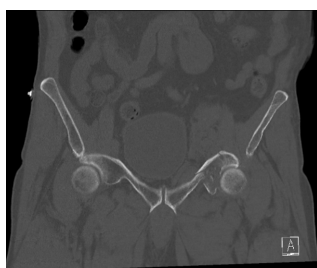CT Becken axial

CT becken axial 5



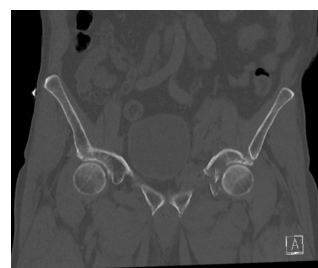CT Becken axial

CT becken axial 6



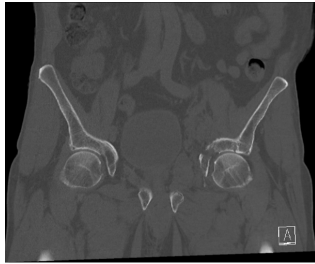CT Becken koronar

CT becken koronar 1



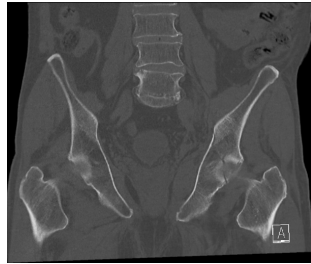CT Becken koronar

CT becken koronar 2



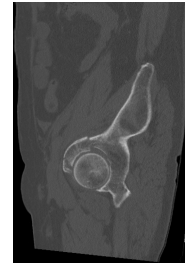CT Becken koronar

CT becken koronar 3



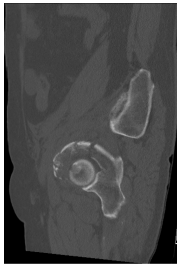
CT Becken koronar

CT becken koronar 4



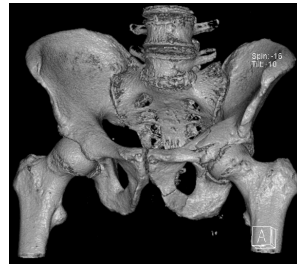
CT Becken sagittal

CT becken sagittal 1



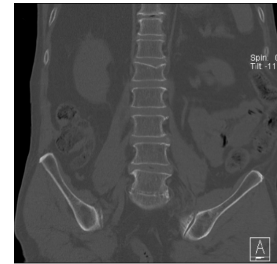
CT Becken sagittal

CT becken sagittal 2



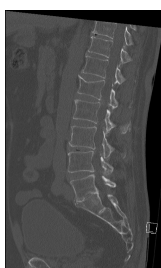CT Becken 3D Rekonstruktion

CT Becken 3D Rekonstruktion



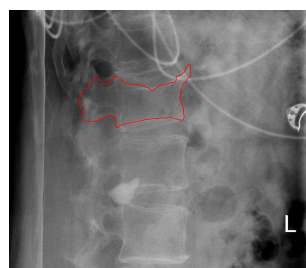
CT LWS koronar

CT LWS koronar 1

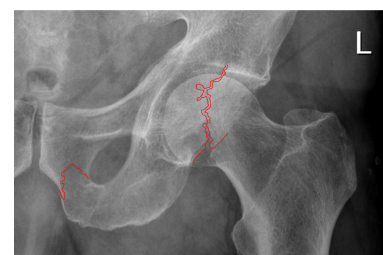

CT LWS sagittal

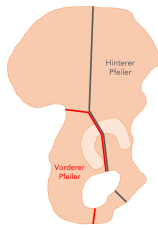
CT LWS sagittal 1



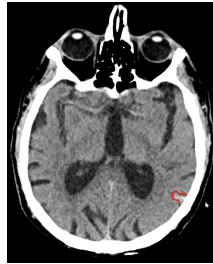LWK 1 Fraktur



Acetabulum und Schambeinfrakturen



Acetabulum Pfeiler



Subarachnoidalblutung

SAB

Questions about the case

1. Sie untersuchen den Patienten.
 - A. Röntgenuntersuchung des Beckens
 - B. Röntgenuntersuchung der Wirbelsäule
 - C. Röntgenuntersuchung des Thorax
 - D. Röntgenuntersuchung der beiden Schultern
 - E. Kraniale CT-Untersuchung

2. Sie führen die entsprechende radiologische Diagnostik durch.
 - A. Man erkennt KEINE Frakturen im Bereich der beiden Femuren.
 - B. Man erkennt KEINE Frakturen im Bereich der Hüfte.
 - C. Man erkennt eine kleine Subarachnoidalblutung im cCT.
 - D. Man erkennt eine Fraktur im Bereich der Lendenwirbelsäule.
 - E. Man erkennt KEINE Fraktur im Bereich des Os sacrum.

3. Sie denken an die Therapie von Acetabulumfrakturen.
 - A. Ein hohes Alter mit Immobilität.
 - B. Eine Gelenkkongruenz.
 - C. Bei fehlender intraartikulärer Beteiligung.
 - D. Multimorbidität.
 - E. Eine grobe Dislokation mit Stufenbildung > 2mm.

4. Als Ergänzung wird eine CT-Untersuchung des Beckens und der LWS durchgeführt.
- A. Acetabulumfraktur mit Beteiligung des vorderen und hinteren Pfeilers.
 - B. Deckplattenimpressionsfraktur LWK-1 (bei fehlender Klinik am ehesten alt).
 - C. Fraktur des Ramus inferior ossis pubis.
 - D. Fraktur des LWK-5.
 - E. Fraktur des Ramus superior ossis pubis.

Diagnosis of the case

Dislozierte Acetabulumfraktur mit Beteiligung der Gelenkfläche und der vorderen und hinteren Pfeiler

Fraktur des Ramus superior und Ramus inferior ossis pubis links

Kleine Subarachnoidalblutung parietal links

Intramuskuläres Hämatom des M. obturatorius angrenzend an das Acetabulum links

Diagnosis - ICD10

Chapter	ICD-10	Diagnosis	In picture	Comment
IX. Krankheiten des Kreislaufsystems	I60.9	Angeborenes rupturiertes zerebrales Aneurysma	TBD	TBD
XIX. Verletzungen, Vergiftungen und bestimmte andere Folgen äußerer Ursachen	S32.01	Lendenwirbelfraktur L1	TBD	TBD
XIX. Verletzungen, Vergiftungen und bestimmte andere Folgen äußerer Ursachen	S32.4	Azetabulumbruch	TBD	TBD
XIX. Verletzungen, Vergiftungen und bestimmte andere Folgen äußerer Ursachen	S32.5	Fraktur der Symphysis pubica	TBD	TBD

Correct answers to the questions

1. (D), 2. (B), 3. (E), 4. (D),

Questions about the case with comments

- A. Nein, diese Diagnostik zählt dazu. Zum Trauma-Standard gehört eine Röntgenuntersuchung des Beckens, der Wirbelsäule und des Thorax. Bei Schädelhirntrauma oder neurologischen Ausfällen wird häufig eine cCT (kraniales CT) Untersuchung ergänzt. Bei Hochrasanztraumata, GCS <9 oder ähnlichen Kriterien wird teilweise auch eine Traumaspirale (Ganzkörper CT) durchgeführt.
- B. Nein, diese Diagnostik zählt dazu. Zum Trauma-Standard gehört eine Röntgenuntersuchung des Beckens, der Wirbelsäule und des Thorax. Bei Schädelhirntrauma oder neurologischen Ausfällen wird häufig eine cCT (kraniales CT) Untersuchung ergänzt. Bei Hochrasanztraumata, GCS <9 oder ähnlichen Kriterien wird teilweise auch eine Traumaspirale (Ganzkörper CT) durchgeführt.
- C. Nein, diese Diagnostik zählt dazu. Zum Trauma-Standard gehört eine Röntgenuntersuchung des Beckens, der Wirbelsäule und des Thorax. Bei Schädelhirntrauma oder neurologischen Ausfällen wird häufig eine cCT (kraniales CT) Untersuchung ergänzt. Bei Hochrasanztraumata, GCS <9 oder ähnlichen Kriterien wird teilweise auch eine Traumaspirale (Ganzkörper CT) durchgeführt.
- D. Richtig! Diese Untersuchung kann jedoch bei lokalisierten Beschwerden ergänzend infrage kommen. Zum Trauma-Standard gehört eine Röntgenuntersuchung des Beckens, der Wirbelsäule und des Thorax. Bei Schädelhirntrauma oder neurologischen Ausfällen wird häufig eine cCT (kraniales CT) Untersuchung ergänzt. Bei Hochrasanztraumata, GCS <9 oder ähnlichen Kriterien wird teilweise auch eine Traumaspirale (Ganzkörper CT) durchgeführt.
- E. Nein, diese Diagnostik zählt dazu. Zum Trauma-Standard gehört eine Röntgenuntersuchung des Beckens, der Wirbelsäule und des Thorax. Bei Schädelhirntrauma oder neurologischen Ausfällen wird häufig eine cCT (kraniales CT) Untersuchung ergänzt. Bei Hochrasanztraumata, GCS <9 oder ähnlichen Kriterien wird teilweise auch eine Traumaspirale (Ganzkörper CT) durchgeführt.

- A. Richtig! Gesucht ist jedoch die Falschaussage.
 - B. Richtig! Man erkennt eine Fraktur des linken Acetabulums, sowie Unregelmäßigkeiten des unteren Schambeinastes links. Anbei markiert ist auch die kleine Subarachnoidalblutung parietal links dargestellt.
 - C. Tatsächlich ist parietal links eine kleine SAB zu erkennen. Gesucht ist jedoch nach der Falschaussage.
 - D. Richtig man erkennt eine Deckenimpressionsfraktur LWK1! Gesucht ist jedoch die Falschaussage.
 - E. Richtig! Gesucht ist jedoch die Falschaussage.
-
- A. Nein! Diese Punkte sprechen eher gegen ein operatives Vorgehen.
 - B. Nein! Dieser Punkt spricht eher gegen ein operatives Vorgehen.
 - C. Nein! Dieser Punkt spricht eher gegen ein operatives Vorgehen.
 - D. Nein! Dieser Punkt spricht eher gegen ein operatives Vorgehen.
 - E. Richtig! Bei den anderen Kriterien ist entweder die Risiken einer Operation hoch oder nur eine geringe Stellungsverbesserung zu erwarten.

- A. Richtig! Gefragt ist jedoch nach der Falschaussage.
- B. Richtig! Anschließend sollte erneut eine Stabilitätsprüfung über den weiteren Verlauf entscheiden.
- C. Richtig! Gefragt ist jedoch nach der Falschaussage.
- D. Richtig! Außer degenerativen Wirbelsäulenveränderungen mit Fusion im Bereich des Promontoriums ist keine Fraktur zu erkennen. Wie in der 3D-Rekonstruktion zu sehen zeigt sich jedoch eine Zweipfeiler-Acetabulumfraktur mit relativ gut erhaltener Gelenkkongruenz, sowie eine Fraktur des oberen und unteren Schambeinastes. Der Patient wurde nach Rücksprache mit der Neurochirurgie auf Intensivstation aufgenommen. Es folgte eine CT-Kontrolle der Subarachnoidalblutung nach 6h, sowie die Festlegung eines konservativen Procedere bezüglich der Acetabulumfraktur (hohes Alter, relativ gut erhaltene Gelenkkongruenz). Die Therapie besteht vor allem auf einer Kombination von Schmerztherapie und Mobilisierung unter Teilbelastung für 6 Wochen. Bei hohem posttraumatischen Arthroserisiko der Hüfte kann ggf. die Implantation einer Hüft-TEP im Verlauf der Jahre notwendig werden.
- E. Richtig! Gefragt ist jedoch nach der Falschaussage.