

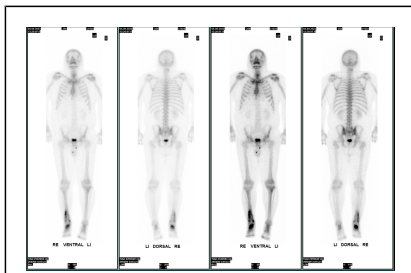
Case description

Zu Ihnen kommt ein Patient, der über starke Schmerzen der rechten unteren Extremität klagt.

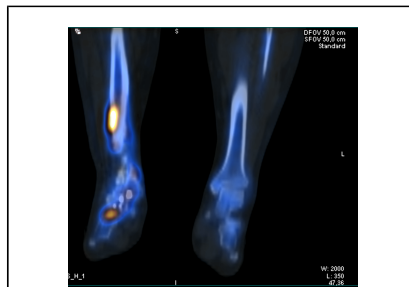In der Anamnese erfahren Sie, dass vor 20 Jahren eine OSG-Arthrodeese stattgefunden hatte.

2021 mit nun Anschlussarthrose USG, subtalar sowie talonavicular

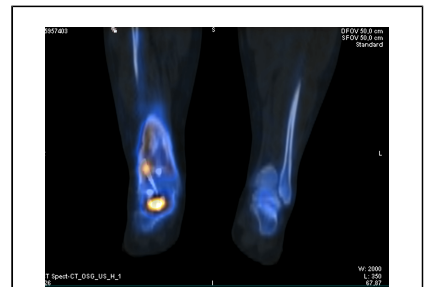Imagery



Entzündung Szinti 09-23



SPECTCT Beine



SPECTCT_2

Questions about the case

1. Welches bildgebende Verfahren würde sich anbieten?

- A. Knochenszintigraphie
- B. PET/CT
- C. CT mit Kontrastmittel
- D. MRT
- E. Sonographie

2. Was sehen wir bei der Szintigraphie?

- A. Knochenstoffwechsel
- B. Knorpel
- C. Granulozyten
- D. Erythrozyten
- E. Thrombos

3. Welches weitere Verfahren wäre sinnvoll?

- A. SPECT/CT

Diagnosis of the case

Diagnosis - ICD10

Chapter	ICD-10	Diagnosis	In picture	Comment
XIII. Krankheiten des Muskel-Skelett-Systems und des Bindegewebes	M86.19	Akute Osteomyelitis	TBD	TBD

Correct answers to the questions

1. (A), 2. (A), 3. (A),

Questions about the case with comments